Beiträge

zur

pathologischen Anatomie.

Digitized by the Internet Archive
in 2015

https://archive.org/details/b22292366

2

BEITRÄGE

ZUR

PATHOLOGISCHEN

ANATOMIE

VON

CARL HELLER,

prakt. Wundarzte, Augenarzte und Geburtshelfer

IN

STUTTGART.

(Mit lithographirten Abbildungen.)

STUTTGART.

Fr. Brodhag'sche Buchhandlung.

1835.

Seiner Hochwohlgeboren

dem

Herrn

Dr. W. Fr. v. Ludwig,

Ritter des Ordens der Würtembergischen Krone, Königl. Leib-Arzt und Obermedicinal-Rath zu Stuttgart

widmet dieses Schriftchen

als Zeichen der innigsten Hochachtung und ehrfurchtsvollsten Ergebenheit

der Verfasser.

Vorwort.

Einzelne Erfahrungen und Beobachtungen aus dem Gebiete der pathologischen Anatomie dürfen um so mehr als interessante Beiträge betrachtet werden, wenn in ihnen ganz besondere, dieser Lehre fremde Erscheinungen zu finden sind.

Vorliegendes Schriftchen enthält zwei von mir beobachtete Fälle, welche ich im Interesse für die Wissenschaft bekannt zu machen mir erlaube; zumal da ich nichts Aehnliches in der Literatur aufzufinden vermochte.

Was den ersten Fall betrifft, so ist derselbe in jeder Beziehung für die Lehre der Knochenkrankheiten, einmal wegen seiner ausgebreiteten Zerstörung

aller Gesichtsknochen, und dann wegen seinem eigenthümlichen fremdartigen Ersatz als stellvertretendes Produkt, von dem grössten Interesse.

Der zweite Fall ist nicht minder wichtig, und gibt einen Beitrag zur Aetiologie der angeborenen Deformitäten der Füsse; namentlich derjenigen, wo durch mechanische Ursachen eine Hemmung in der allmähligen Entwicklung und Ausbildung der Füsse der ungeborenen Frucht erzeugt wurde.

Indem ich nun diese beiden Beobachtungen öffentlich vorlege, erlaube ich mir zugleich die Bitte, dass man dieselben mit gütiger Nachsicht beurtheilen möge.

Der Verfasser.

Eigenthümlicher Krankheitsprocess aller Gesichtsknochen.

Es geschieht bisweilen in einzelnen Fällen von Knochenübeln, dass man nach Knochenzerstörungen, statt der normalen Production von Knochenstoff, eine eigene Art von organischem Ersatz findet, der offenbar in einem fremden Verhältniss zum Organismus zu suchen ist. Wie in einer graduellen Verschiedenheit der Vitalität der Unterschied der Necrose und Caries in Beziehung auf ihren Sitz in den gleichen Organen besteht, so kann auch eine verschiedenartige Production bestehen in jeder dieser Krankheiten, je nachdem dynamische Verhältnisse vorherrschen; oder das Daseyn einer Knochen-Ulceration, deren es verschiedene gibt, eine bestimmte Gattung dieser Krankheiten bezeichnet.

In den Fällen, wo eine Erzeugung von Knochenstoff, oder ein Knochen-Ersatz nach Knochen-Ulcerationen erfolgt, wird die Verknöcherung oder regelwidrige Knochenbildung analog der normalen Knochen-Reproduction seyn. Wenn dagegen nach Destructionen der Knochen, Productionen anderer Gebilde die Stelle der verlorenen Knochentheile ersetzen, so ist man offenbar eine eigene Gattung entweder von Necrose oder Caries anzunehmen

berechtigt; und dahin ist nachstehender, gewiss ausgezeichneter Fall zu zählen.

Lotte R . ., am 18. Mai 1828 zu Stuttgart geboren, wurde im August d. J. mit Erfolg geimpft und hatte nur während des Zahnens in der 46sten Woche an leichten, im übrigen bald wieder gehobenen hydrocephalischen Zufällen gelitten. Die Gesundheit des Kindes blieb dann gegen sein viertes Jahr hin stets ungetrübt, und es liess sich durchaus keine krankhafte Disposition an ihm erkennen.

Am 10. März 1832 bemerkte man, ohne dass das Kind vorher etwas geklagt hatte, ein Geschwollenseyn der rechten Backe, welche bei der Untersuchung sich gänzlich schmerzlos anfühlte und daher einfach einer Erkältung zugeschrieben wurde. Die Parotis nahm übrigens keinen Antheil daran und das Kind fühlte sich anfangs vollkommen wohl dabei. Erst nachdem bereits diese unbedeutend scheinend geschwollene Wange einige Tage unverändert bestanden hatte, klagte das Kind über Mattigkeit, Kopfweh, Schmerzen im Hals und Beschwerden beim Schlingen, es erschien eine wirkliche Fieberhitze mit trokener heisser Haut; Erbrechen, Herzklopfen; der Puls war sehr beschleunigt und gespannt; es trat starker Durst ein; — kurz Erscheinungen, welche einen nahen Ausbruch der Scharlachkrankheit, die damals epidemisch hier herrschte, befürchten liessen. Allein die meisten Phaenomene verloren sich nach vier Tagen nach und nach gänzlich, ohne eine Spur einer Eruption wahrnehmen zu können; nur der Puls blieb krankhaft beschleunigt und die geschwollene Backe unverändert zurück.

In der fünften Woche, während welcher Zeit das Kind in einem anscheinend guten Zustand sich befand, traten am 17. April 1832, während die Geschwulst der Backe sichtbar zugenommen hatte, heftig empfindliche Schmerzen am vordern Rande des rechten Scheitelbeins ein, ohne an dieser Stelle je eine materielle Veränderung bemerkt zu haben, welche aber dem Kinde Tag und Nacht jede Ruhe raubten, von Zeit zu Zeit mit erneuerter Heftigkeit sich einstellten und gleichsam eine Periodicität beobachteten, welche mit dem Mondwechsel zusammenzuhängen schien. — Man konnte nämlich mehrere Monate wahrnehmen, wie bei zunehmendem Monde diese Schmerzen in ihrer Heftigkeit immer stiegen und manchmal einen sehr hohen Grad erreichten, wobei das Kind öfters in einen soporösen Zustand verfiel, während dagegen bei abnehmendem Monde die Schmerzen an Intensität nachliessen.

Am 12. Juli 1832 zeigte sich ein frieselartiger Ausstoss; das bisher wie erloschene Fieber wurde immer stärker und die Schmerzen obgedachter Gegend nahmen an Heftigkeit zu. Ohngeachtet dieser Friesel eine vollkommene Desquamation zur Folge hatte, erschien dennoch im August d. J. wieder ein ähnliches Exanthem mit denselben Erscheinungen auf der ganzen Haut, welches ebenso mit gänzlicher Abschuppung nach vierzehn Tagen verschwand. Indessen fühlte sich das Kind darauf jedesmal erleichtert.

Das paroxysmenweise Auftreten dieser Schmerzen dauerte beinahe $^3/_4$ Jahre fort, endete erst als solches, trotz der dagegen angewendeten vielen Mittel mit diarrhöeartigen Erscheinungen im Dec.

1832, und war meistens mit Eingenommenheit des Kopfes, Unmöglichkeit denselben aufzurichten, mit Appetitlosigkeit und belegter Zunge verbunden. Späterhin zeigten sich diese Schmerzen zwar weniger und unregelmässiger, sind aber dennoch nicht gänzlich ausgeblieben. Constant blieb diesen Erscheinungen immer ein vermehrtes Ausfallen der Haare, ein abundanter Schweiss und ein mit beständig sandigem Bodensatz abgehender Urin.

Mit dem Beginnen des September 1832 nahm nun die so verheerende Metamorphose ihren Anfang, welche wahrscheinlich in einer Aberration des Scharlachs, wodurch eine Metastase auf das Knochensystem und zunächst auf die Gesichtsknochen erzeugt wurde, zu suchen ist. — Die bis dahin bestandene Geschwulst der rechten Backe, welche im April 1832 etwas zugenommen hatte, nahm etwas ab, während hingegen die linke Seite des Gesichts der Sitz derselben wurde; zu gleicher Zeit aber auch eine schmerzhafte Empfindung und Geschwollenseyn des Zahnfleisches sich bildete, unter welchem bei leichtem Drucke auf dasselbe alsbald nach allen Richtungen Eiter hervorquoll und man mit der untersuchenden Sonde den Alveolar-Rand entblöst berühren konnte.

Bald darauf erschien unter dem Kinn eine mit dem Kiefer nahe verbundene schmerzhafte Geschwulst, die nach einigen Tagen fluctuirte; aus deren gemachter Oeffnung eine grosse Quantität furchtbar stinkender Eiter sich entleerte und der Knochen bereits entblöst gefunden wurde. Da die Schmerzen am Ober- und Unterkiefer dieser Seite heftig wütheten, und da zu gleicher Zeit

zwei schadhafte, bei der Berührung äusserst empfindliche Zähne vorhanden waren, welche man als Ursache des Uebels anfänglich ansah, so wurden dieselben, übrigens ohne Erleichterung, entfernt, aus deren Höhlen ebenfalls Eiter hervorströmte. Einige Tage nachher brach ein unterdessen sich gebildeter Abscess in der Hinterhauptsgegend von selbst auf, welcher aber bald wieder heilte.

Ohne dass eine Verminderung der profusen Eiterung aus der geöffneten Geschwulst und der bohrenden Schmerzen eintrat, entwickelte sich nach vierzehn Tagen eine zweite Hühnereigrosse ähnliche Geschwulst, in der Mitte des linken Unterkiefer-Randes, die bei der Eröffnung noch eine grössere Masse stinkenden Eiters entleerte und der Knochen längs seines untern Randes völlig entblöst getroffen wurde. Während der Bildung dieser begrenzten Geschwulst, schwoll nun auch die ganze linke Hälfte des Gesichts bis über das Auge und über die Nase zur rechten Seite ungleichförmig an, so dass bei der Befühlung die Knochen der ganzen linken Seite, der Nase, der rechte Oberkiefer und das Backenbein empfindlich aufgetrieben erschienen; nur die rechte Hälfte des Unterkiefers nahm eine Zeit lang daran gar keinen Antheil, und so erhielt das Gesicht eine schief verschobene, kaum menschlich aussehende Gestalt.

Dieser Zustand, der später immer noch weitere Fortschritte machte, blieb unverändert bis zum 27. Oct. 1832, an welchem Tage zum erstenmal Spuren des bereits eingetretenen necrotischen Processes durch das Abgehen eines Knochen-schiefers, der unter dem Zahnfleisch am linken

Oberkiefer hervortrat, und durch mehrere kleinere, welche einige Tage später aus der linken Nasenöffnung erschienen, sich manifestirten. — Erst am 13. März 1833, unterdessen zeitweise kleine Knochentheilchen abgiengen, löste sich der erste grössere Knochen los, (*Fig.* 4.) und zwar ein vorderer Theil vom Unterkiefer der linken Seite, sammt drei Zähnen, welcher durch die gemachte Oeffnung am mittleren unteren Theil des Unterkiefer-Randes dieser Seite entfernt werden musste, welchem nach einigen Tagen mehrere kleinere Knochenfragmente folgten. Die Eiterung wurde jetzt immer profuser und zwar nicht nur längs des linken Unterkiefers, sondern auch am linken Oberkiefer, an dem bereits ein noch grösserer Theil beweglich wurde. — Die dadurch schwindenden Kräfte des noch durch die schrecklichsten Schmerzen gemarterten Kindes konnten kaum genug unterstützt werden.

Schon am 28. März 1833 musste der bereits sich losgemachte Theil des linken Oberkiefers, (*Fig.* 5.) an dem der hintere Alveolar-Theil, ein Theil vom Gaumenfortsatz, der *Processus zygomaticus* und die *Tuberositas maxillaris* sichtbar sind, durch den Mund weggenommen werden.

Während diesem Process ging auch eine Veränderung am rechten Oberkiefer vor, so dass die Zahnreihen der beiden obern Maxillen und die der untern linken eine einwärts gebogene, verschobene und ganz zusammengedrückte Gestalt erhielten und die Zunge kaum mehr Platz finden konnte.

Nun trat einige Monate lang Ruhe ein, zwar vergrösserte sich die Geschwulst des ganzen Ge-

sichts immer mehr, jedoch verminderten sich die Eiterung und Schmerzen, wodurch die tiefgesunkenen Kräfte des Kindes sich wieder etwas gehoben haben, auch der Appetit desselben sich bedeutend vermehrte. — Aeusserst interessant war aber die Beobachtung, dass gerade dieser Ruhezustand in die Zeit fiel, in welcher in hiesiger Stadt beinahe allgemein die Masern herrschten, und es schien, als wenn dieser krankhafte Knochenprocess der Herrschaft dieses Exanthems den Platz eingeräumt hätte. Es erfolgte auch bei dem Kinde im Juni 1833 der Ausbruch der Morbillen, indessen auf eine gutartige Weise, deren Verlauf und Ausgang ganz regelmässig waren.

Nachdem nun der Evolutions-Process dieses Exanthems beendigt war, erneuerten sich Ende Juli die alten quälenden Schmerzen wieder, die insbesondere nun aber auch die rechte Seite des Gesichts einnahmen; ein unterdessen sich gebildeter Abscess am untern Augenhöhlenrande dieser Seite öffnete sich nach aussen; die Geschwulst und die Eiterung nahmen bedeutend zu, und es löste sich ein grosser Theil des rechten Oberkiefers los (*Fig.* 6.) der den 21. Aug. 1833 durch die Mundhöhle weggenommen werden konnte. An diesem Knochen bemerkte man beinahe den ganzen Alveolar-Rand mit den meisten Zähnen, den *Process. zygomat.*, ein Theil des untern Augenhöhlenrandes und der Augenhöhlenfläche. Er bestand daher aus vielen Ecken und konnte seiner Grösse wegen nur in zwei Theile getrennt, entfernt werden.

Diesem Knochen folgte am 17. Sept. 1833 ein beinahe ebenso grosser von der hintern Hälfte des

linken Unterkiefers, welcher auch einen grossen Theil des Alveolar-Randes in sich fasste, der mit vieler Mühe und nur mit der grössten Behutsamkeit seiner Stacheln wegen, welche gegen die Zunge gerichtet waren, gelöst werden konnte. (*Fig.* 7.)

Am 8. Oct. mussten drei Zähne, die im Zahnfleisch des rechten Oberkiefers staken, mit aus demselben nach aussen hervorragenden Wurzeln und gegen die Mundhöhle gerichteten Kronen, welche sowohl die Backe als Zunge reizten, herausgenommen werden.

Im November stellten sich heftige Schmerzen in der rechten Schläfegegend ein, das Gesicht nahm noch immer mehr an Umfang zu, insbesondere schwollen die Nasenknochen, die *Process. nasofrontales,* die Backenbeine und der untere Rand der Augenhöhlen bedeutend empfindlich auf, an letzterer Stelle so stark, dass die Augenlieder sackförmig herabhiengen und nicht geöffnet werden konnten; die Conjunctiva beider Augen war stark geröthet, ein lange dauerndes *Stillicidium lacrymarum* hatte vielmal eine Corrossion der Wangen zur Folge. Selbst auf der Cornea des linken Auges entstanden zwei Flecken, welche übrigens, nachdem die Geschwulst, die entzündliche Reizung der Augen und der Thränenfluss etwas nachgelassen hatten, wieder beseitigt wurden.

Die Hoffnung, dass dieser zwar immer nicht stillstehende zerstörende Process sich nur auf die Gesichtsknochen beschränken werde, musste gänzlich aufgegeben werden, denn schon zeigten sich im November Vorboten von der an dieser

schrecklichen Knochenkrankheit genommenen Theilnahme der übrigen Knochen. Am Olecranon der linken Ulna entwickelte sich nämlich eine sehr empfindliche Geschwulst, die bald zum Aufbruch gesteigert und der Knochen in einem grossen Umfang entblöst und rauh gefunden wurde. Im März 1834 giengen zuerst drei kleine Knochenstückchen ab, denen später noch mehrere folgten.

Während den ersten Monaten des Jahres 1834 lösten sich von allen Seiten der Ober- und Unterkiefer theils grössere, theils kleinere Knochentheile, welche sowohl aus der Mundhöhle als auch aus der Nase abgiengen, so wie mehrere noch im Zahnfleisch stecken gebliebene Zähne. Namentlich musste am 20. Febr. ein zwei Zoll grosses Stück, welches sich links vom Kinn lostrennte, in zwei Theilen mit drei Zähnen herausgenommen werden (*Fig.* S.). Um diese Zeit erneuerten sich auch die Schmerzen der rechten Seite des Kopfes wieder in einem heftigen Grade; die Auftreibung der Nasengegend, insbesondere der *Process. nasofrontales* wurde stärker, die Eiter-Secretion der ganzen Mundhöhle abundanter; ein grässlicher macerationsähnlicher Geruch verbreitete sich aus derselben, und der rechte Unterkiefer, der bis jezt noch wenig Antheil genommen hatte, trieb sich auf, und wurde so beweglich, dass er gleichsam um seine Axe gedreht werden konnte. Indessen ist die freie Bewegung des Kiefers nie stark beeinträchtigt worden, und das Kind war immer im Stande, leichte Nahrungsmittel zu kauen.

Am 20. März 1834 löste sich die *Lamina papyracea* des Siebbeins der linken Seite los, die unter

dem Augenhöhlentheil des Oberkiefers zum Vorschein kam, und an der Stelle, wo bereits der grössere Theil des linken Oberkiefers entfernt ist, weggenommen werden konnte. (*Fig.* 9.)

Seit dem 12. April 1834 fieng auch das Gehör des Mädchens an stark Noth zu leiden, sie hörte periodisch oft so übel, dass man sehr laut sprechen musste, wenn man ihr etwas verständlich machen wollte; es entleerte sich auch später aus den Ohren zeitweise eine bedeutende Menge Eiter, ohne dass man bei der sehr oft wechselnden Verminderung oder Vermehrung der Schwerhörigkeit einen darauf beziehenden Einfluss durch diese periodisch sich einstellende Eiterung wahrnehmen konnte.

Unter den unsäglichen Schmerzen giengen nicht nur beinahe wöchentlich Molecülen vom linken Arm, aus der Mund- und Nasenhöhle ab, namentlich auch die Nasenknochen, sondern im Juni fieng auch das obere Ende der Ulna am rechten Arm an empfindlich anzuschwellen, und hatte sich schon am 8. August bis zu einer eigrossen fluctuirenden Geschwulst ausgebildet, die ihrer grossen Schmerzen wegen geöffnet werden musste; — auch hier fand sich eine verbreitete Zerstörung des genannten Knochen.

Während im Juli die drei jüngern sonst gesunden Geschwister an den Wasserpocken litten, erfolgte der Ausbruch derselben auch bei dem Mädchen, ohne eine Veränderung ihres Zustandes zu bemerken.

Etwas später vergrösserte sich auch der erste Phalanx des linken Zeigfingers, welcher die Grösse eines Hühnereis erreichte, äusserst schmerzhaft

war, und bei dessen Aufbruch, der an mehreren Stellen erfolgte, das Gelenk und die Hälfte des Metacarpus-Knochen mit ergriffen waren. Der Finger selbst gieng in einen atrophischen Zustand über.

Am 14. Aug. musste ein vom rechten Oberkiefer locker gewordener Theil weggenommen werden, nach dessen Entfernung in dem dadurch frei gewordenen *Antrum highmori* fünf zum Theil grosse Backenzähne frei liegend gefunden wurden. Leicht konnte man zwei Finger in diese Höhle einbringen und theils in die rechte Nasenhöhle kommen, aus der zu gleicher Zeit eine starke Blutung, wie auch aus dem *Sinus maxillar.* statt fand; theils das untere Segment des Bulbus berühren, theils die rechte Choana erreichen. Untersuchte man die Höhle genauer, so fühlte man nach allen Richtungen lockere Knochenzellen und unregelmässige andere Knochentheile.

In den Monaten September und October, während welcher Zeit das Kind nicht nur die schrecklichsten Schmerzen in seinem ganzen Kopfe empfand, sondern auch durch die empfindlichen kranken Theile der Vorderarme äusserst gequält wurde, bekam es an allen Nagelgliedern der Finger bedeutende Schmerzen, welche um die Nagelwurzeln herum allmählig entzündlich anschwollen, dort Eiter erzeugten und damit endigten, dass die Nägel sich krümmten, und zum Theil abgestossen, jedoch durch neu erzeugte, wenn gleich etwas unförmliche ersetzt wurden.

So dauerte dieser jammervolle Zustand bis zum Neujahr 1835, wobei übrigens das Allgemein-

befinden noch erträglich war, endlich aber diesem zerstörenden Process doch nicht mehr länger widerstehen konnte. Der Appetit, der bisher noch gut war, verminderte sich allmählig; die Schmerzen im Kopf wütheten Tag und Nacht unaufhörlich; auch stellte sich ein fixer Schmerz auf der linken Seite der Brust ein, der von einem Hüsteln begleitet war, womit sich ein öfters wiederkehrendes starkes Herzklopfen verband. Diarrhöe wechselte mit Verstopfung unter heftigem Tenesmus. Endlich klagte das Mädchen über Schmerzen in allen Theilen; sie konnte nicht ohne die schmerzhafteste Empfindung aufgerichtet und gestellt werden; der Körper magerte zusehends ab. Zuletzt wurde sie am 2. Febr. ruhig, zwar nicht bewustlos, doch konnte sie nimmer sprechen; nahm acht Tage lang nichts mehr zu sich, bezeichnete aber noch mit den Händen und schlug die Augen auf, wenn mit lauter Stimme eine Frage an sie gerichtet wurde. Der Puls, welcher im Verlaufe der ganzen Krankheit immer beschleunigt blieb, wurde äusserst langsam, intermittirend, nahm aber am letzten Tage wieder die vorige Frequenz an. Am 12. Febr. 1835 gegen Abend trat grosse Unruhe ein, worauf sie gegen 10 Uhr wieder ruhiger wurde und um $10^{1}/_{2}$ Uhr nach drei Jahre langem Leiden starb.

Es wird hinreichend seyn, am Schlusse dieser Kranken-Geschichte summarisch alle diejenigen Mittel anzugeben, welche im Laufe dieser so langen Dauer der Krankheit ohnehin erfolglos angewendet worden sind.

Bei gleichzeitigen entzündlichen Affectionen der Knochen wurde auf Mässigung des örtlichen Schmerzens hingewirkt; besondere Rücksicht wurde aber auf Regulirung aller Funktionen des Körpers genommen. — Zur Bekämpfung der ursprünglichen Diathese und zur Beseitigung anderer schädlichen Einflüsse überhaupt, sind eine Menge Mittel angewendet worden; namentlich alle passenden Antimonial- Mercurial- und Eisen-Präparate; die Phosphorsäure; die *Asa foetida*; das *Phellandr. aquat.*; die *Cicuta*; die *Rubia tinctor*; *Digitalis*, *Sassaparille* im Decoct und kaltem Infus. Die *China*, *Simaruba*, *animal.* Kohle; den *Liquor terr. fol. tart.*; die *Terra pond. sal. Calx salit.* — allgemeine Bäder, wie aromatische, Eisen- und Salzbäder.

Leichenöffnung 36 Stunden nach dem Tode.

Bei Eröffnung der Schädelhöhle fanden sich die Sinus mit Blut überfüllt. Auf der ganzen Oberfläche des Gehirns zwischen Arachnoidea und Pia mater erschien ein lymphatischer Erguss, eine dicke Sulz darstellend, wodurch an einzelnen Stellen die Arachnoidea in kleine Säcke erhoben war. Von derselben giengen nach allen Richtungen zur Dura mater feste filamentöse Verbindungen, die zum Theil nur mit dem Messer getrennt werden konnten. Sie selbst, wie auch die *Pia mater*, waren sehr verdickt; die Gyri äusserst ausgebildet und die Sulci zeigten eine widernatürliche Tiefe, welche von der sulzigen Masse besonders dicht ausgefüllt waren. In der Medullar-Substanz des grossen Gehirns konnte eine Blutüberfüllung nachgewiesen werden. Indessen war in den Hirnventrikeln nichts Normwidriges aufzufinden; auch die *Plexus choroidei*

erschienen in ihrem naturgemässen Zustande. Dagegen war das kleine Gehirn und die *Pons varolii* auffallend fest, blutreich, und bei Durchschneidung des ersteren fand sich im oberen Theil desselben ein bohnengrosses Blutextravasat.

Bei der Herausnahme des Gehirns fiel die sehr vergrösserte und ganz eigenthümlich geformte *Glandula pituitaria* auf, deren Grösse mit einer Wallnuss verglichen werden konnte, welche das Ansehen eines aus erbsengrossen Drüschen bestehenden Conglomerats hatte, und eine ungleichmässige, tuberkulöse, blumenkohlartige Oberfläche darstellte. Bei der genauen Untersuchung derselben fand sich, dass sie sich weit über die *Sella turcica* verbreitete, eine feste Struktur hatte, und bei der Durchschneidung eine wahre steatomatöse Masse verrieth, aus deren Mitte ein dicker Eiter zum Vorschein kam. Nachdem man sie von ihrem Sitze entfernen wollte, konnte sie nicht anders, als mit einer oberflächlichen Schichte des bereits angegriffenen Knochens, mit der sie innig verflochten war, getrennt werden. Zu bemerken ist indessen, dass an den Sehnerven und ihren Ursprüngen nichts Abnormes gefunden, auch die Sehkraft nie im mindesten gestört, selbst in der letzten Zeit nicht vermindert wurde, wenn gleich sowohl die Umgegend der Augäpfel als auch die knöcherne Hülle derselben meist in einem krankhaften, ja selbst zerstörten Zustande sich befanden.

Ehe man nun eine weitere Untersuchung am Kopfe, welche an der Leiche nicht wohl mit Ausdauer gemacht werden konnte, vornahm, wurden

Brust und Bauchhöhle geöffnet, und das Bemerkenswerthe aufgezeichnet.

Brusthöhle. Die Lungen waren blutarm, jedoch in ihrem Parenchym nicht verändert, nirgends angewachsen; auch fand sich in den Pleurasäcken keine Flüssigkeit angesammelt; — das Pericardium enthielt etwa drei Unzen Wasser; die Spitze des Herzens war mit einer starken Pseudomembran, im Umfang eines Zwölfkreuzerstücks, fest mit dem Herzbeutel verwachsen; die Wandungen desselben sehr fest; beide Ventrikeln blutleer; die Wände des rechten kaum $1\frac{1}{2}$ Linie dick, die des linken hingegen einen starken $\frac{1}{3}$ Zoll, offenbar hypertrophisch.

Bauchhöhle. Die Eingeweide in ihrer normalen Lage, die Leber und Milz nicht verändert, der Magen natürlich. Am Darmkanal fanden sich mehrere Verengerungen, namentlich am *Col. descend.* und an dessen Uebergang ins *S. Romanum;* das Ileum enthielt einige Spulwürmer; die Nieren waren gesund; die Mesenterial-Drüsen in ihrem naturgemässen Zustand. Während übrigens in der Brusthöhle eine wahre Blutarmmuth nicht zu verkennen war, fand sich dagegen in der Bauch- besonders aber in der Beckenhöhle ein auffallender Congestions-Zustand, alle Gefässe strotzten von Blut, und erschienen wie injicirt; indessen waren die Blase, der Uterus und Mastdarm gesund.

Hierauf wurde die Haut vom Kopfe auf eine schonende Weise abgelöst und der ganze Kopf Behufs der genauern Untersuchung und Erhaltung desselben als Präparat weggeschnitten.

Als eine gewiss sehr interessante Erscheinung

wovon man vielleicht noch kein ähnliches Beispiel hat, war, dass die bereits abgestossenen Gesichtsknochen durchaus nirgends durch ein neues Knochen-Produkt, sondern immer nur durch eine ligamentöse Masse, als stellvertretendes Produkt, ersetzt wurden; und dass überall da, wo diese ligamentöse Masse sich befand, über derselben eine äusserst reiche Fettbildung erschien, deren Masse an einzelnen Stellen sehr dick abgelagert war. — Diese Fetterscheinung, an Orten, wo sie sich in der Regel nicht zeigt, und diesem ligamentösen Gewebe als Hülle dienend, ist um so wichtiger, als an allen übrigen Theilen des ganzen Körpers sich nicht nur keine Spur von Fett vorfinden liess, sondern der ganze Körper des Kindes bedeutend abgemagert war.

Bei der sofort behutsam erfolgten weitern Untersuchung des Präparats liess sich erkennen, ehe die übrigen Weichtheile von den noch bestehenden Knochen getrennt wurden, dass an den Stellen, wo die Knochen fehlten, und wo sonst sich Muskeln inserirten, durchaus keine Muskelfasern entdeckt werden konnten, sondern dieselben in fibröse Fäden verwandelt und mit den die Knochen ersetzenden ligamentösen Massen innig verflochten waren. Dieses liess sich besonders da gut unterscheiden, wo noch an einer andern Stelle Muskelfasern erkannt werden konnten. Selbst das Zahnfleisch war durchgängig, wo noch zu treffen war, in eine fibröse Substanz verwandelt.

Nachdem nun sämmtliche Weichtheile von den Knochen entfernt waren, und der Kopf nach achttägiger Maceration gereinigt und getrocknet war,

wurde es möglich, sich recht genau ein Bild der einzelnen Zerstörungen zu machen. — Es fanden sich zunächst nicht nur alle Gesichtsknochen von diesem zerstörenden Process ergriffen, sondern auch im Grunde des Schädels waren einzelne Knochenstellen zerstört, wie namentlich am Keilbein und Siebbein, und es sind ja sogar die meisten, wie schon aus der Krankengeschichte erhellt, abgegangen.

Was 1) die Oberkiefer betrifft, so findet sich am rechten nur noch ein Theil des *Process. palatin.*, an dessen vorderen Verbindung mit dem linken Kiefer sich noch ein kleiner aber kranker Schneidezahn, dagegen aber oberhalb demselben, nahe der *Spina nasal. anter.* ein neuer gesunder und grosser Schneidezahn, welcher seitlich und auswärts gerichtet ist, sich befindet und zum zweiten Zahnwechsel gehört. Von dem Gaumenfortsatz geht eine Membran, welche die äussere Wand der rechten Nasenhöhle bildet, nach oben, an deren inneren Fläche noch ein kleiner knöcherner Theil befindlich ist, an welchem die *Concha inferior* hängt. Das *Planum orbitale* dieses Knochens ist theilweise vorhanden und verbindet sich mit der ebengenannten Membran durch ihren innern Rand; ihr vorderer oder Infraorbital-Rand mangelt. Von ihrem äussern Rande geht nach unten eine Membran ab, welche zu dem noch bestehenden Gaumenbein dieser Seite geht. Durch diese zwei Membranen ist ein Vacuum gebildet, was die offene Highmor's-Höhle darstellt. Alle übrigen zu diesem Knochen gehörenden Theile sind nun nicht mehr vorhanden, wie der Körper, der *Process. nasofront.*, und somit auch kein Nasen-

kanal mehr; (das Thränenbein dieser Seite ist nur um die Hälfte erhalten). Der *Process. alveolar.* und *zygomat.*, welcher besonders vom Wangenbein wie künstlich aus seiner Verbindung losgetrennt ist. Diese mangelnden Theile waren ersetzt durch unter sich verbindende ligamentöse Massen, welche einen kleinen fingerdicken Ueberzug von Fett hatten.

Am linken Oberkiefer befindet sich vornen, wo er sich mit dem rechten verbindet, noch ein Rudiment vom Körper desselben, an dessen unterem Rande, nahe der Verbindungsstelle, sich ein schöner neu erzeugter Schneidezahn, und neben diesem vier ältere; ein schadhafter kleiner Schneidezahn, ein Augzahn, ein Backenzahn und über letzterem die Krone eines vierten Backenzahns sich befindet. Diese vier älteren Zähne waren nur locker befestigt. Dagegen befindet sich ein neuerzeugter grosser Augzahn unterhalb der Stelle, wo der Infra-orbital-Rand sich befinden sollte, welcher aus der gebildeten ligamentösen Masse hervorkam, und in einer Höhle liegt, die durch ein abgelöstes Knochenstück in der Gegend, wo der *Process. nasofrontales* vom Körper des Kiefers abgeht, gebildet wurde. Unterhalb dieses Zahnes in der Tiefe der kranken Knochenmasse und oberhalb des noch älteren Augzahns, sieht eine Krone eines neugebildeten zweiten Schneidezahns hervor. Von dem vordern Theil des noch halb bestehenden Körpertheils geht eine feine Knochenlamelle mitten in der ligamentösen Masse aufwärts und bildet noch einen Theil des *Process. nasofront.*, an dessen innerer Seite die *Concha infer.* befestigt ist. Dagegen mangeln hier das

Planum orbitale, der Infraorbital-Rand; (auch das Thränenbein und die *Lamina papyracea* der linken Seite vom Siebbein) sind aber durch derbe ligamentöse Membranen ersetzt und ebenfalls mit dem reinsten Fett überkleidet gewesen. Vom Gaumenfortsatz dieses Knochens ist nur noch die Hälfte vorhanden, und ist hinten, wo er sich mit dem Gaumenbein, das sich ganz erhalten abgelöst hatte, verbinden sollte, durch eine ligamentöse Masse ersetzt. Der Alveolar-Fortsatz, der grösste Theil des Körpers, der *Process. zygomat.* sind nicht mehr vorhanden. Besonders schön wird auf dieser Seite das offene *Antrum highmori* dargestellt durch lauter membranöse Ausbreitungen, welche mit der das Gaumenbein ersetzenden Masse verflochten sind; auch hier befand sich besonders viel Fett.

2) Die Nasenbeine sind spurlos verschwunden, und eine derbe bandartige, mit Fett begleitete Substanz bildete den Ersatz.

3) Vom rechten Thränenbein bemerkt man nur noch die hintere Hälfte, die vordere ist in eine Membran verwandelt; das linke ist gänzlich verschwunden und an seiner Stelle eine Haut hergezogen.

4) Die untern Muscheln befinden sich ziemlich ganz, nur die rechte hat etwas von ihrem obern und vordern Rand verloren, und hängt da nach aussen mit der äussern ligamentösen Wand der rechten Nasenhöhle zusammen.

5) Das linke Gaumenbein war mit dem *Process. pterygoideus* losgetrennt und bereits mit einer dicken fibrösen Masse und einem Fettüberzug ersetzt; konnte aber im Leben nicht zum Vorschein kommen,

sondern lag frei an der linken Choana, und wurde erst bei der Section weggenommen. Das rechte Gaumenbein befindet sich noch unbeschädigt an seiner Stelle.

6) Am Pflugscharbein ist nur ein Theil von seinem vordern Rande losgelöst und durch eine straffe Membran ersetzt.

7) Beide Jochbeine sind krankhaft ergriffen, insbesondere sieht man am linken tropfsteinartige Entartungen und der *Process. maxillaris* ist mit dem *Process. zygomat.* des Oberkiefers zerstört.

8) Am ganzen Unterkiefer konnte keine gesunde Stelle mehr bemerkt werden. An der linken Hälfte vom Kinn bis zum *Angulus mandibulae* ist das Mittelstück gänzlich destruirt abgegangen und durch eine sehr dicke mit Fett überzogene ligamentöse Substanz ersetzt, welche ganz die Form des abgelösten Knochenstückes im frischen Zustand hatte, und welche den Zusammenhang des Unterkiefers dadurch sicherte. Indessen waren auch der Winkel und die aufsteigenden Äeste dieser Seite bereits aufgetrieben und an ihrer innern Fläche schon der äussern Knochen-Lamelle beraubt. Die ganze rechte Hälfte war im Umfang von vier Zoll Winddornartig aufgetrieben und von den Fortsätzen bis zum Kinn sehr vergrössert, aufgelockert und tropfsteinartig entartet; es hätte sich in Bälde dieselbe ganz abgestossen. Der noch bestehende *Limbus alveolaris* dieser Seite enthält noch sieben meist schadhafte Zähne.

9) Vom Siebbein löste sich, ohne krankhaft zerstört zu seyn, die *Lamina papyracea* der linken Seite los, und man sieht, wie die sie ersetzende

Membran in Verbindung mit den ligamentösen Ausbreitungen vom *Antrum highmori* und von den übrigen bereits genannten in jener Gegend abgegangenen Knochen, theils Verbindungen mit den knöchernen Zellen im Labyrinth eingehen, theils mangelnde Zellen ersetzen, so dass häutige und knöcherne Zellen um so deutlicher sichtbar sind, als alle diejenigen Knochen, ausgenommen das Stirnbein, welche an die *Lamina papyracea* grenzen, total mangeln; wie nach unten der Oberkiefertheil, nach vorn das Thränenbein, nach unten und hinten der Körper des Keilbeins und der Augenhöhlenfortsatz des Gaumenbeins. Im übrigen war indessen am Siebbein keine krankhafte Veränderung zu bemerken.

10) Das Keilbein war an zwei Hauptstellen krankhaft ergriffen; einmal ist der *Process. pterygoid.* der linken Seite sammt dem Gaumenbein gänzlich verschwunden, und an der Stelle, wo er sich vom Körper des Keilbeins loslöste, ist nur noch eine Erhabenheit sichtbar, von wo aus eine ligamentöse Masse bis zu dem noch bestehenden Oberkiefertheil sich ausbreitet. Ferner ist die *Sella turcica* und die vordere Wand der Rücklehne derselben, so weit die krankhafte *Gland. pituitaria* gelagert war, nicht nur angefressen, sondern theilweis ihrer oberflächlichen Lamelle beraubt. Besonders ist von der linken Seite dieses Theils, welche gegen die Augenhöhle hin sich befindet, mehr Knochen-Substanz abgelöst. Auch ist das *Foramen opticum* von der *Fissura orbital. super.* auf beiden Seiten nur durch eine ligamentöse Schichte, nicht aber durch diejenige Knochen-Substanz getrennt, welche im

normalen Zustand die eine Wurzel des *Process. ensiformis* bildet.

Was die übrigen Knochen des Schädels betrifft, so waren dieselben im Allgemeinen gesund; selbst am Stirnbein, von welchem sich ja die meisten Gesichtsknochen, und zwar aus ihren natürlichen Verbindungen lostrennten, war an diesen Stellen nichts Krankhaftes verändert. Indessen ist zu bemerken, dass an der Wurzel des *Process. zygomat.*, der Schlafbeine und an den Fortsätzen selbst; ebenso an den grossen Flügeln des Keilbeins, auffallend poröse Stellen bemerkbar sind, welche zu der Vermuthung berechtigen, dass bei noch längerer Dauer der Krankheit, diese endlich doch auch mit in die krankhafte Sphäre hineingezogen worden wären. Auch ist besonders noch anzuführen, dass an jedem äussern Gehörgang, vor dem *Processus styloideus* sich eine abgerundete Oeffnung befindet, ohne dass an demselben, wie überhaupt an der *Pars petrosa*, etwas Krankhaftes bemerkt werden konnte. Daraus lässt sich nun wohl die periodische Eiterung aus den Ohren erklären, indem der Eiter von den kranken Theilen aus sich leicht einen Weg durch diese Oeffnungen in jeden Ohrenkanal bahnen konnte.

In Beziehung auf die übrigen erkrankten Knochen an den Extremitäten ist noch folgendes Weitere anzugeben:

Das Olecranon am linken Arme fand sich von der Ulna abgelöst, hieng jedoch noch mit den Weichtheilen zusammen; das Ellenbogengelenk war an dieser Stelle mit einer ligamentösen Masse überzogen und die Beweglichkeit desselben noch nie

gestört gewesen. Am rechten Ellenbogengelenk, dessen Beweglichkeit ebenfalls nicht gehemmt war, fanden sich das obere Ende der Ulna und der *Condylus externus* des Oberams aufgetrieben und zum Theil oberflächlich angefressen; kleine Knochentheile sind auch früher davon abgegangen. Die Gelenksknochen des ersten Phalanx und des Metacarp.-Knochen am Zeigfinger waren theils aufgetrieben, theils cariös zerstört; der Finger befand sich, wie oben bereits bemerkt, in einem atrophischen Zustand.

Betrachtet man nun die Krankheit näher, so muss man vor Allem auf die Ursache derselben zurückkommen. Eine krankhafte Diathesis konnte am Kinde durchaus nicht nachgewiesen werden, und die vorübergehenden Störungen des Cerebral-Systems während dem ersten Zahnen können wohl nicht als ursächliches Moment betrachtet werden, da ja dieselben in den ersten Lebensmonaten und sonst nie wieder erschienen, und überdiess das Kind vier Jahre lang sich stets ungestört einer guten Gesundheit erfreute. — Es kann also nur ein metastatischer Process als Grundursache dieses fürchterlichen Uebels angeklagt werden, und zwar eines nicht zur gehörigen Evolution gekommenen akuten Exanthems.

Es scheint indessen gewagt zu seyn, a priori die Scharlachkrankheit zur Hauptursache zu machen, während keine Spur von Eruption derselben zu bemerken war. Denn die Erfahrungen lehren, dass wenn eine Destruction der Knochen durch unglück-

liche Metastasen akuter Exantheme entsteht, dieselben meistentheils nur in der Periode der Nachkrankheiten dieser Hautausschläge sich entwickeln, dann aber hauptsächlich die Gelenke der Extremitäten ergriffen werden. Allein die oben genannten Phänomene bei einem epidemisch herrschenden Charakter des Scharlachs, auch wohl das zweimal kurz auf einander erfolgte Erscheinen eines friesselartigen Ausstosses, nach dessen Verschwinden jedesmal Besserung eintrat, und insbesondere die noch zu berücksichtigende Erfahrung, dass bei keinem andern Exanthem, als bei diesem, der Ausschlag so unbeständig, oft kaum merklich ist, ja selbst bisweilen ganz fehlen kann, und dennoch eine pathologisch-kritische Abscheidung durch die Hautausdünstung und Lungenausshauchung geschieht, wie man an einem eigenthümlichen Geruche wahrnimmt, welchen Heim mit dem Geruche wilder reissender Thiere vergleicht;*) werden diese etwa zweifelhafte Annahme ausser allen Zweifel setzen. Dazu kommt noch, dass das Aufsuchen irgend einer andern Ursache erfolglos blieb; und dass denn doch die Fälle nicht so gar selten sind, wo metastatische Entzündungen nach akuten Ausschlägen eine pathologische Alienation und Destruction einzelner Knochen bewirken.

So beobachtet v. Graefe **) alljährlich vorkommende Fälle, wo nach Scharlachfiebern, in

---

*) Handbuch der praktischen Arzneiwissenschaft v. C. A. W Berend's, bearbeitet v. C. Sundelin. Berlin. 1828. B. 4. S. 105.

**) Journal von v. Gräfe und v. Walther. B. 22. H. 1. S. 18.

welchen indessen nach erfolgtem hartnäckigen Ptyalismus durch den Gebrauch beträchtlicher Gaben von Calomel vorzugsweise bei Kindern sehr oft Necrose der Alveolar-Fortsätze entsteht; bemerkt jedoch, dass man zwar die alleinige Einwirkung des Mercurs nicht ausschliesslich jenen Necrosen zuschreiben könne, dass aber der nachtheilige Einfluss des Mercurs auf den Unterkiefer von dem Gifte dieses so heimtückischen Exanthems unterstützt werde. Er erzählt namentlich folgenden durch den innerlichen Gebrauch der rauchenden Salpetersäure geheilten Fall:

„Ein zehnjähriges Mädchen hatte drei Jahre vorher ein heftiges Scharlachfiber überstanden, während dieser Krankheit viel Mercur bekommen, dessen Gebrauche eine hartnäckige Salivation folgte, nach welcher beständige Kieferschmerzen und höchst übelriechende Mundgeschwüre die Patientin belästigten. Bei sorglicher Untersuchung fanden wir neben dem gänzlichen Verluste aller Zähne der rechten Unterkieferhälfte, genau bis zur Mitte des Kinns hin, sämmtliche sie umgebende Weichtheile an vielen Stellen durch unreine, jauchende, faulige Geschwüre angegriffen, und die obere Fläche des Alveolar-Fortsatzes in der bezeichneten Ausdehnung völlig entblöst, so dass die Metall-Sonde hier überall gegen die abgestorbene, gelblich aussehende, feste Knochenmasse klingend auftrat. Verordnet wurde zum innern Gebrauche täglich ein Quart mit ½ Quart Malzabkochung verdünnte Salpeter-Säure, von welcher wir bei Erwachsenen die doppelte, ja bisweilen die dreifache Menge in angemessener

Verdünnung geben. Zugleich erhielt die Kranke Malzbäder, und zum Ausspülen des Mundes leichte Chlorkalkauflösungen, welche sie abwechselnd mit durch Wasser verdünnte Myrrhentinctur gebrauchte. Dabei wurde jeder einzelne beweglich gewordene Knochentheil entfernt, sobald diess ohne Gefahr, seine dünner auslaufenden Spitzen abzubrechen, sicher geschehen konnte. Behufs der Ausziehung bedienten wir uns bald des Geissfusses, bald einer gewöhnlichen Kornzange, wobei stets jegliche beträchtlichere Gewaltanwendung sorgsam vermieden ward, um dem zur Ausscheidung so wichtigen Naturvorgange nicht nachtheilig vorzugreifen. Allmählig war auf diese Weise die Hälfte des Unterkiefer-Körpers mit dem Alveolar-Fortsatze gänzlich entfernt, ohne dass neue necrotische Stellen in den übrigen Theilen des Körpers entstanden. Nach mehreren Monaten, während welchen wir die obige medicinische Kur nur mit kurzen Unterbrechungen fortgesetzt hatten, erfolgte zum Beschluss noch die Ausscheidung des von selbst abgestossenen hintersten Theiles des Kiefers mit dem zugerundeten, in seiner ursprünglichen Gestalt nicht veränderten Gelenkskopfe. In gleichem Maase, als einzelne Stücke des Knochens verloren giengen, erzeugte sich aus den Weichtheilen, ganz wie in den früherhin beobachteten Fällen der Kieferresectionen, eine knorpelichte, den Verlust ersetzende, sich allmählig fest ossificirende Masse, wodurch auch die fragliche Kranke völlige Beweglichkeit und Brauchbarkeit des Unterkiefers wieder erhielt.“

Es ist eine allgemein bekannte Thatsache, dass das Quecksilber in zu grosser Menge gereicht, zerstörend auf die Kieferknochen einwirken kann; wie Versetzungen auf dieselben erfolgen können, durch verschiedene akute und chronische Exantheme etc. So bemerkt schon Weidmann, *) dass das Quecksilber, mit dem wir, wenn es recht gebraucht wird, den Knochenbrand in der Lustseuche verhüten, oder den schon entstandenen heben können, und zwar besonders in der untern Kinnlade, erregt habe, wenn man dasselbe in zu grosser Menge und zu kurz hintereinander einrieb, oder wenn sich die Kranken nicht vor Erkältung in Acht nahmen, oder überhaupt sich nicht gehörig bei der Kur hielten.

Ich mache besonders hier diese Bemerkung, weil in unserem Falle zwar einigemal Quecksilber gebraucht, aber erst dann und nie bis zur Salivation gegeben wurde, nachdem die Krankheit bereits schon zerstörende Fortschritte gemacht hatte, so dass also füglich keine andere Ursache, als die schon oben bezeichnete angenommen werden kann.

In Beziehung auf das Ergriffenseyn einzelner Gesichtsknochen fehlt es zwar nicht an Beobachtungen, aber ein solcher eigenthümlicher Krankheitsprocess, dessen Tendenz auf eine unglaubliche Weise so allgemein zerstörend zunächst auf die Gesichtsknochen sich auszeichnete, während ein ganz anderes Gewebe als stellvertretendes Product die zerstörten Knochen ersetzte, gehört gewiss zu

*) J. P. Weidmann, Abhandlung über d. Brand d. Knochen Leipzig 1797. S. 29.

den seltensten beobachteten pathologischen Erscheinungen. Denn in diesem Falle nahm ein ligamentöses Gewebe, mit Fettstoff umhüllt, die Oberherrschaft der Production ein, welches jedoch ganz den Gesetzen der Production folgend, die Form und den Bau der mangelnden Knochen annahm. Es ist demnach hier, statt dass, wie Andral *) sich ausdrückt, der erlittene Verlust eines Knochens durch Knochenersatz auf Kosten des Fasser- und Zellgewebes geschieht, der Ersatz nur in der Bildung des Fassergewebes geblieben, während Mangel an Erzeugung erdiger Bestandtheile statt fand.

Was nun das Wesen, die Natur und den Charakter dieses merkwürdigen Krankheitsprocesses betrifft, so ist zunächst die Frage zu erörtern, welcher Species von Knochenkrankheit obiger Fall angehöre? — War es Necrose oder Caries; oder bestanden beide zugleich; — oder kann man, vermöge der eigenthümlichen Production einer mit Fettstoff umhüllten fibrösen Masse eine eigene Gattung derselben annehmen?

Die pathologischen Untersuchungen über Necrose und Caries haben hinlänglich auseinander gesetzt, dass diese beiden Krankheiten in mancher Hinsicht viele Aehnlichkeit in ihren Erscheinungen darbieten, dass aber die durch sie erzeugten krankhaften Veränderungen beweisen, wie gross die Verschiedenheit der Knochen-Ulcerationen sey, und man daher eben so viel Gattungen derselben

*) Grundriss der pathologischen Anatomie 1832. Theil 2. S. 231.

annehmen könne, als es Geschwüre in den Weichtheilen gibt.

Es ist bekannt, dass alle Knochen durch gleiche Ursachen sowohl von der Caries als Necrose ergriffen werden können, dass jedoch die Necrose vorzugsweise die festeren Gewebe derselben, die Caries dagegen mehr die schwammigen befällt. Es lässt sich daher in Beziehung auf den entgegengesetzten Sitz der Necrose und der Caries leicht erklären, dass bei beiden Krankheiten der Unterschied ihres Sitzes in den gleichen Organen nur auf einer graduellen Verschiedenheit der Vitalität derselben beruhet, und dass der Entwicklung beider Krankheiten eine Entzündung der Knochensubstanz in allen Fällen vorangehen müsse. Daraus ergibt sich, dass der Ausgang dieser Entzündung in Ulceration oder in Brand abhängig seyn müsse, von der graduellen Verschiedenheit der Vitalität in dem entzündeten Organe, je nachdem diese leichter erschöpft wird, erlischt und dadurch den Ausgang in Necrose bedingt; — oder je nachdem sie, ohne erschöpft zu werden, leichter eine krankhafte Veränderung eingeht, und dadurch zur Caries führt. *)

Was die chemischen Eigenthümlichkeiten der Caries und Necrose betrifft, so hat in der neuesten Zeit Mauret in Paris Untersuchungen angestellt, welche zu folgenden Resultaten geführt haben:

1) Die fette Substanz, welche von einigen Schriftstellern erwähnt wird, ist bei frischer Caries

*) Theoret. pract. Handbuch der Chirurg. v. J N. Rust. 1834. Bd. 2. S. 177.

jedesmal vorhanden; ihr Geruch ist so auffallend, dass er fast dazu dienen kann, sie zu charakterisiren.

2) Die cariösen Knochen sind ihrer Gallerte nicht beraubt; die zusammensetzenden Grundbestandtheile des übrigen Theils des Knochens sind in den Verhältnissen des gesunden Zustandes.

3) Es ist unmöglich, die Caries und die Necrose chemisch durch die dafür angegebenen eigenthümlichen Beschaffenheiten zu unterscheiden.

4) Ursachen zu Irrthümern bei der Zerlegung der Knochen können leicht darin liegen, dass die dazu verwendete verdünnte Salzsäure nicht hinlänglich schwach ist.

5) Skorbutische Knochen sind, wo nicht immer, doch wenigstens zuweilen, fast ganz in eine fette Substanz verwandelt, welche das Ansehen der sogenannten Tuberkelsubstanz hat. *)

Dass man die Krankheit dieses Falles a priori eine Necrose nennen musste, lag nahe; sofern sehr viele der vorhandenen krankhaften Veränderungen für sie sprachen und bezeichnet werden konnten, wie sie besonders Dr. Richter von denen der Caries unterscheidet. **) Das Geschwollenseyn des Gesichtes ging den entzündlichen Erscheinungen lange Zeit voran; die Oeffnungen, welche in den Backen entstanden, zeigten an ihrer Mündung einen Fleischwall; es secernirte sich immer wahrer

---

*) Notizen aus dem Gebiete der Natur und Heilkunde von v. Froriep. April 1835. St. 7. d. 41 Bd. S. 111.

**) Journal für Chirurg. und Aug. von v. Graefe u. v. Walther. B. 7. H. 3.

Eiter, nie eine jauchenartige Flüssigkeit; die abgegangenen Knochentheile waren zum Theil zwar rauh, theils lösten sich aber einige unangegriffen und gut erhalten aus ihren Verbindungen; alle waren weder weich noch nachgiebig und durchaus nicht in eine Jauche absondernde Fläche verwandelt, wodurch sie gänzlich zerstört worden wären. — Nach Weidmann *) ist wirklicher Knochenbrand allemal dann zugegen, wenn sich irgend ein Stück des Knochens, in welchem die Lebenskraft erloschen ist, von dem übrigen losgetrennt hat, oder zunächst losgehen wird. — Die Krankheit findet in langen und breiten Knochen, in grossen und in den kleinsten Statt. Ausserdem dass der Knochenbrand in verschiedenen Knochen entstehen kann, ist er auch in der Rücksicht verschieden, dass bald ein dünnes und kleines, bald ein dickes und grosses Stück Knochen abstirbt. Bisweilen trennen sich mehrere an und neben einander liegende Knochen zugleich.

Dagegen sprechen für die Caries zunächst schon das Angegriffenseyn der Gesichtsknochen selbst, welche ausser dem Unterkiefer immer mehr der Caries ausgesetzt sind; ferner der üble Geruch und die immer grössere Verbreitung von einem Knochen zum andern; — so spricht sich Cloquet aus: „Die Gesichtsknochen sind eben so gut, wie die Schädelknochen der Caries ausgesetzt. Oft befällt sie diese beide Arten Knochen zu gleicher Zeit, indem sie sich von den einen auf die andere

*) Chirurgische Abhandlung über den Brand der Knochen 1797.

verbreitet. Man beobachtet sie häufig am Gaumengewölbe, welches von dem Oberkiefer und Gaumenknochen gebildet wird. Wenn sie die Wandungen des *Sinus maxillaris* befällt, so geschieht es fast immer in Folge der Entzündung und Verschwärung der diese Höhle auskleidenden Schleimmembran, die davon herrührende eiterige Materie sammelt sich im Sinus und fliesst durch die Nasengänge, oder durch fistulöse Oeffnungen in der Wange, innerhalb der Oberlippe, oder durch die Zahnhöhlen aus.“ *) Endlich muss der Mangel an Knochenersatz als der Caries eigen, erwähnt werden, indem manche Schriftsteller annehmen, dass nur bei der Necrose das abgesonderte Knochenstück durch ein neues an dessen Stelle tretendes Knochengewebe ersetzt werde, wie namentlich Chopart und David annahmen. Indessen bemerkt Voigtel, dass auch dann die Krankheit Necrosis genannt werden müsse, wenn das abgesonderte Knochenstück, oder der abgesonderte ganze Knochen nicht wieder durch ein neues Knochengewebe ersetzt werden. **)

Wenn nun gleich in den neuern Zeiten scharfe Grenzen zwischen Necrose und Caries von erfahrenen Aerzten gesetzt worden sind, so lässt sich doch nicht läugnen, dass ein genauer Unterschied nicht immer gemacht werden kann, und eine Verwechslung beider Krankheiten sehr oft möglich ist. Cloquet sagt namentlich, dass keine

---

*) Encyclopädie der med. Wissensch. von Meissner und Schmidt. Leipz. 1832. Bd. 9.

**) Voigtel, Handb. d. pathol. Anatomie Bd. 1. S. 192.

Necrose ohne Caries statt finde, wesshalb man diese beiden Krankheiten so oft mit einander verwechselt hat. *)

Im vorliegenden Falle sprechen also die Erscheinungen und die erzeugten krankhaften Veränderungen sowohl für Necrose als Caries, und es ist wohl nicht zu zweifeln, dass ein Uebergang von Necrose in Caries oder umgekehrt, statt fand.

Anders verhält es sich aber jetzt mit dem eigenthümlichen Ersatz und der äusserst interessanten Production dieses Krankheits-Processes, welcher offenbar für eine besondere Gattung dieser Krankheiten zeugt. Es ist schon oben erwähnt worden, dass das die abgegangenen Knochen ersetzende Product, eine mit reichem und reinem Fettstoff umhüllte ligamentöse Masse mit Mangel an Erzeugung erdiger Bestandtheile, darstellte, deren Form und Bau ganz den mangelnden Knochen entsprach. Dieses merkwürdige Phänomen muss nun aber in einer eigenen Quelle der Ernährung liegend, oder in einem eigenen Reproductionsvermögen gesucht werden, denn nicht nur die Knochen, sondern auch die Knochenhaut waren gänzlich zerstört, und das stellvertretende ligamentöse Gewebe war ein ganz eigenthümliches. Wo daher eine Zerstörung der Knochen und ihrer Häute statt findet, da kann, wie bekannt, sich nie eine Knochensubstanz erzeugen. Cloquet **) erwähnt namentlich, dass, wenn die Necrose die ganze Dicke des Knochens und das Periostium seiner beiden Ober-

*) Encyclopädie etc. S. 2.
**) Daselbst S. 124. 131.

flächen umfasst, sich keine Reproduction, welche die knöcherne Substanz wiederherzustellen vermöchte, bildet. Fleischgranulationen erheben sich in reichlichem Maase von den Trennungspunkten des Sequesters und von den umgebenden Weichtheilen; allein nichts ersetzt die necrosirte Partie.

Zwar liesse sich einwenden, dass dieses ligamentöse Gewebe dennoch als ein verändertes oder vielleicht als sich selbst wieder regenerirtes Periostium betrachtet werden könnte; allein gegen diese Einwendung spricht insbesondere

1) Dass die Knochenhaut der gesunden Knochen in keinem Zusammenhang mit dieser membranösen Masse stand und von den Knochen, selbst bei der Maceration getrennt, die Masse aber als veränderte Substanz unterschieden werden konnte, ohne dass dieselbe einen Antheil an dieser Trennung nahm.

2) Dass trotz der langen Dauer des Krankheits-Processes und des immer unverändert guten productiven Eiters in dieser Masse keine Knochenregeneration wahrgenommen wurde, während doch in der Knochenhaut die Reproductionsthätigkeit nicht gemangelt hätte; überdiess sowohl in den kranken Kieferknochen selbst, wie auch in der ligamentösen Masse der zweite Zahnwechsel sich regte, ja sogar neue Zähne zum Vorschein kamen. Denn es ist ja ausser allen Zweifel gesetzt, und von Cloquet beobachtet worden, dass sogar in den Fällen, wo der ganze Knochen und eines seiner Periosteen abstirbt, das Periostium, welches gesund geblieben ist, das Agens der Reproduction eines neuen Knochen ist. — Wenn man daher auch annähme, dass diese ligamentöse Masse ein

Theil des nur theilweis abgestorbenen Periostium wäre, so würde auch in diesem Falle, hauptsächlich bei einem kindlichen Organismus, wo ohnehin die Fähigkeit der Knochen, sich neu zu erzeugen, am grössten ist, sich neuer Knochenstoff gebildet haben. —

3) Dass dieses ligamentöse Gewebe besonders an einzelnen Stellen äusserst dick und aus wahren Fasserbündeln bestehend gefunden wurde, wie namentlich an dem Ober- und dem Unterkiefer, an welch letzterem hauptsächlich ein sehr dickes Ligament zu finden ist. — Und endlich

4) dass es Fälle gibt, wo an andern Knochen durch ein fibröses Gewebe entweder eine Wiedervereinigung zweier nicht unmittelbar geheilter Knochenfragmente, oder eine fibröse Kapsel bei einem nicht reponirtem und luxirtem Knochenkopf, oder ein ligamentöser Ersatz durch Zerstörung verloren gegangener Knochentheile sich gebildet hat. So ist es nach Andral *) leicht nachzuweisen, dass, wo sich anormales fibröses Gewebe bildet, eine Irritation an der Stelle, wo dieses Gewebe sich entwickelt, statt gefunden hat. Aber am gewöhnlichsten folgt auf die Irritation ein fibröses Product, wenn in dem Organ, wo es sich zeigte, eines der Gesetze in Anwendung kommt, die die Art und Weise der Umwandlungen der Gewebe bestimmen. Wenn also ein Theil fibröses Gewebe getrennt ist, so folgt auf die nothwendig hinzukommende Irritation eine Wiedererzeugung dieses Gewebes. Kommt ein aus seiner normalen Lage

*) Grundriss der patholog. Anatomie Thl. 1. S. 215.

getriebener Knochenkopf mit einem andern Knochen in Berührung, vereinigen sich zwei Fragmente eines geheilten Knochen nicht unmittelbar, so bringt die Irritation, die diese Verrückung oder Nichtvereinigung begleitet, im ersten Falle fibröse Kapsel hervor, und im zweiten Falle ligamentöse Bänder, durch deren Hülfe die beiden Knochenfragmente sich mittelbar vereinigt finden.

Als Beleg für einen ligamentösen Ersatz eines durch cariöse Zerstörung zu Grunde gegangenen Knochentheils dient der von Richard Smith *) beobachtete Fall einer ligamentösen Wiedervereinigung des Schienbeins nach Hinwegnahme eines cariösen Stücks dieses Knochens. Durch die Absägung eines cariösen Stücks war nämlich die Continuität des Knochens ganz aufgehoben, und doch konnte der Kranke nach einem Monat schon erträglich gehen. Vierzehn Tage darauf bekam er die Blattern und starb daran. Man fand jetzt die Knochenenden abgerundet, und den grössten Theil des Zwischenraumes durch ein festes, obgleich dünnes Band ausgefüllt.

In Beziehung auf die Knochenreproduction ist es ja eine Erfahrungssache, dass die Reproductionskraft am kräftigsten und ergiebigsten in den Knochenhäuten sich entwickelt, und wo diese Reproductionsthätigkeit das Verlorene zu ersetzen strebt, da sammelt sich eine gallertartige, eiweisstoffähnliche Masse, die nach und nach dichter, härter und fester wird, und in ihr Knochenpunkte zum Vorschein kommen, die endlich eine feste Knochenmasse werden.

*) Salzburg. med. Zeitung. 1797. Bd. 4. S. 52.

Nach den neuern Erfahrungen ist dieses Reproductions-Vermögen auch der Knochensubstanz nicht ganz abzusprechen, wenn man erwägt, dass die Quelle der Ernährung in beiden Organtheilen, in der Knochensubstanz sowohl als in den Knochenhäuten genau eine und dieselbe sey, da beide dieselben Nutritionsgefässe erhalten, und dass nur eine graduelle Verschiedenheit in den Lebensäusserungen beider statt finde. Jedoch wird die Reproductionskraft der Knochensubstanz für einen vollständigen Substanzersatz nicht zureichend seyn. *)

Aber auch im fibrösen Gewebe beobachtet man in Folge eines ungewöhnlichen Nutritionsprocesses zuweilen eine Productionsfähigkeit von Knochenstoff. So sagt Andral: **) „das anormale fibröse Gewebe erleidet ziemlich oft, wenn es seinen vollkommenen Zustand erreicht hat, oder auch früher, seine Form mag übrigens seyn, welche sie will, verschiedene Modificationen in der Ernährung, die seinen Bau mehr oder weniger stören. Einige dieser Modificationen scheinen blos die Fortsetzung des ungewöhnlichen Ernährungsprocesses zu seyn, der, nachdem er an der Stelle des Zellgewebes fibröses Gewebe erzeugt, später daselbst Knorpel und endlich Knochenstoff bildet.“

Es ist in Beziehung auf die Reproduction durchaus nicht gleichgültig, ob der zerstörende Knochenprocess durch Metastasen, oder durch örtliche

*) Theoret. pract. Handbuch der Chirurg. von Rust. 1824. Bd. 12. S. 185.

**) Grundriss der patholog. Anatomie. 1832. Thl. 1. S. 212.

Uebel, oder durch eine vorherrschende dyscrasische Krankheit bedingt ist, mag derselbe mehr das Gepräge der Necrose oder mehr der Caries in sich tragen. So wird die Reproductionsfähigkeit bei metastatischen Affectionen und bei aus örtlichen Uebeln hervorgegangener Knochenzerstörung immer grösser seyn, als wenn von einer allgemeinen Verderbniss der Säftemasse eine dieser beiden Krankheiten erzeugt wird. Wir vermögen indessen nicht immer die Ursachen zu erforschen, welche solchen Uebeln zum Grunde liegen; auch finden wir nur bei einigen Knochen und nur unter den günstigsten Umständen eine solche Reproduction, bei welcher das Neue dem Verlorenen völlig gleich und ähnlich ist.

Kuhnholz in Montpellier gibt, Behufs der Auseinandersetzung der *Diathesis assea*, unter der er eine allgemeine krankhafte Disposition, Knochenmaterie zu erzeugen, versteht, besonders an, dass diese Diathesis viele Analogien mit dem normalen Knochenerzeugungsakte darbiete, dass beide von jener innern Ursache abhängig seyen, die man plastische Kraft nennt, und dass beide sich besonders dadurch unterscheiden dürften, dass der normale Akt in alle seine Operationen die grösste Regelmässigkeit bringt, während der krankhafte Reparations- und Regenerations-Akt oft nur eine unvollkommene Nachahmung des normalen ist, und übrigens meistentheils von vielen Unregelmässigkeiten begleitet wird. Er nimmt besonders drei Gattungen von Gelegenheitsursachen an, welche zu neuen Knochenerzeugungen Veranlassung geben: 1) Die äussere oder reactive; dahin gehören die

Entblössung der Knochen bei nicht erfolgter Vereinigung der Weichtheile *per prim. intent.*, die Contusionen der Knochen; die Wunden der Knochen; die reponirten oder nicht reponirten Fracturen. 2) Die gemischten Ursachen, welche wie die äussern einwirken, obschon sie innern Ursprungs sind; wie die oberflächlichen oder tiefen Necrosen aus innerer Ursache; die Verknöcherung der tiefen Lagen des *Apparat. ligament. vertebr.* bei Gelegenheit der Zerstörung der Wirbelkörper durch das Skrophelleiden. 3) Die innere oder affective, wohin die krebsige, skorbutische, skrophulöse und syphilitische allgemeine Disposition gehört, die nicht blos als innere Ursache, sondern auch als complicirende Affectionen auftreten. Die beiden ersten Gattungen von Ursachen geben zu neuen Knochenerzeugungen Veranlassung, die wahre heilende Bestrebungen sind; die dritte Gattung dagegen kann nur schädlich seyn. Auch spontan kann sich die Knochen-Diathese durch verschiedene, von ihr allein abhängende krankhafte Veränderungen äussern. *)

Wohl ist es indessen möglich, dass im vorliegenden Falle vielleicht erst später, bei längerer Dauer und endlichem Stillestehen oder Erloschenseyn des Zerstörungs-Processes durch eine gesteigerte Ernährungsthätigkeit in jenem fibrösen Gebilde, dasselbe sich in eine fibro-cartilaginöse und knochenartige Substanz hätte verwandeln können, nicht etwa nach den Gesetzen der Reproductionsfähigkeit des necrotischen Proeesses bei

---

*) Jahrbücher der in- und ausländ. gesammt. Medicin. v. Schmidt. Jahrg. 1835. Nro. 5. B. 6. H. 2. S. 147.

noch bestehendem und conservirtem Periostium, sondern wie sich Verknöcherungen überhaupt in fibrösen Organen bilden können; wo also nicht die Knochenform dargestellt wird, sondern nur die wesentlichsten chemischen Bestandtheile des Knochens erzeugt werden. — Zwar bemerkt Lobstein, *) dass das membranenförmig ausgedehnte Fassersystem, wie z. B. die Aponeurosen, nie verknöchere; jedoch sind die eigentlichen fibrösen Membranen Verknöcherungen ausgesetzt.

Da nun aber zwei volle Jahre vor dem Tode des Kindes die meisten grössern Knochenpartieen abgegangen sind, und dieselben durch keinen entsprechenden Knochenstoff ersetzt wurden, so ist es in der That um so wunderbarer, als ja doch die Reproductionskraft neuer Zähne sowohl in der ligamentösen Masse, als in den kranken grösstentheils zerstörten Kieferknochen, als der zweiten Dentition angehörig, nicht zurückblieb, deren Entwicklung, wie bekannt, zwar nach ganz andern Gesetzen als der knöcherne Substanzersatz stattfindet, aber doch beweiset, dass eines Theils eine rege Thätigkeit eben nicht mangelte. Lobstein sagt hier in Beziehung auf die accidentelle Entwicklung der Zähne, dass dieselben sich nach den nämlichen Gesetzen wie die gewöhnlichen Zähne bilden; sie entstehen in isolirten, mit einer gelatinösen Flüssigkeit angefüllten Kapseln, und wenn zufällig die Knochentheile fehlen, so mangelt doch nie die gelatinöse Flüssigkeit. **)

---

*) Lehrbuch der patholog. Anatomie v. Lobstein. B. 1. S. 294.

**) Daselbst S. 296.

So reproduciren sich auch die Zähne manchmal in den Fällen, wo die Kinnlade ganz oder zum Theil abstarb und durch eine neue ersetzt wurde. Meckel *) gedenkt namentlich des von Symmonds beschriebenen Falles, wo in einem noch höhern Grade als gewöhnlich die Regenerationsfähigkeit der Zähne erscheint. Es starb nämlich einem vierjährigen Kinde bald nach den Massern ein ansehnlicher Theil des Ober- und Unterkiefers ab. Es wurde ein ansehnliches Stück beider Knochen und zugleich fünf Zähne des Oberkiefers exfolirt, und mehrere untere Zähne ausgestossen. Die Exfoliation des Stücks vom Oberkiefer geschah in sechs Wochen, die des Unterkiefers in vier Monaten, und sogleich brachen oben zwei, unten drei kleine weisse Zähne hervor, die mit Milchzähnen völlig übereinkamen. Einer von den letztern, und beide neuen obern Zähne fielen in kurzer Zeit von selbst aus, und erschienen bloss als Schüppchen, wie beim Fötus; allein sechs Wochen nachher brachen sehr schnell hintereinander an der Stelle der beiden letztern zwei neue Zähne hervor, die fest und vollkommen brauchbar wurden.

Was nun die Fetterscheinung betrifft, welche sich überall auf der ligamentösen Masse reichlich zeigte, während in keinem Organ des ohnehin gänzlich abgemagerten Körpers eine Spur derselben wahrgenommen wurde, so lässt sich vermuthen, dass in diesem fibrösen Gewebe die Productionsthätigkeit, statt Knochenstoff abzusetzen,

*) Handbuch d. patholog. Anatomie. von Meckel. Leipz. 1818. Bd. 2. Abthlg. 2. S. 83.

gleichsam in der Fettbildung sich erschöpfte, und dass diese Fettabsonderung vielleicht zugleich als Schutzmittel für jenes Gewebe dienen sollte.

Von der Ansicht ausgehend, dass eine Zusammenstellung einzelner hieher gehöriger fremder Beobachtungen mit Nutzen hier angereiht werden dürfe, erlaube ich mir noch die Bemerkung, dass von den mir bekannt gewordenen Fällen kein einziger den Charakter einer solchen ausgebreiteten Zerstörung und eigenen Bildungsthätigkeit in sich trug. Wohl gibt es der Fälle viele, wo einzelne Knochen des Gesichts entweder von der Caries oder Necrose ergriffen werden, insbesondere gilt diess vom Unterkiefer, an welchem nicht selten ein necrotischer Process beobachtet wird. Es soll indessen nicht die Rede seyn, von den so oft vorkommenden Zerstörungen einzelner Gesichtsknochen durch syphilitische Affectionen erzeugt; eben so auch nicht von Umwandlungen dieser Knochen in Speck oder Fleischgeschwülste; sondern hauptsächlich von den durch andere ursächliche Momente und durch Knochenregenerationen ausgezeichneten Fällen.

Weidmann *) erzählt einen von ihm beobachteten Fall von Zerstörung einzelner Knochen des Gesichts, dessen Ursache jedoch nicht ausgemittelt werden konnte, und den ich im Auszuge hier mittheile:

---

*) Abhandl. über d. Brand d. Knochen, aus dem Latein. Leipzig 1797. S. 35—40.

Ein sechs Jahre altes, rothhaariges, sonst gesundes Mädchen bekam an der rechten Seite des Gesichts eine Geschwulst, die den grössten Theil der Wange und etwas von der Gegend am äussern Augenhöhlenrande bis an die Stirne hinauf eingenommen hatte. Die Geschwulst war glatt, durchaus gleich, fast schmerzlos, gespannt, hart und hatte die gleiche Farbe mit der gesunden Haut. In der Mitte des obern Augenhöhlenrandes fühlte man den Knochen geschwollen, erhaben und in der Geschwulst Fluctuation. — Diese Geschwulst fieng zwei Jahre vorher zu entstehen an, trieb langsam und nach und nach zunehmend die Wange auf, zog sich in den letzten Monaten hinter den Bogen des Jochbeins nach der Stirne und an den Schläfen hinauf. Ursachen konnten keine gefunden werden. Weidmann öffnete sie, worauf ein weisslicher, dünner, geruchloser Eiter in grosser Menge gewaltsam hervorsprang. Die eingebrachte Sonde schien in die Kinnbackenhöhle einzudringen und auf einen verdorbenen Knochen. Den Tag nach der Operation war der Eiter dünner und nicht so, wie den Tag vorher, ohne Geruch. Beim Sondiren traf er auf einen verdorbenen Knochen, der beweglich und ohne allen Zusammenhang war. Er erweiterte die Wunde, und zog dasjenige vom Oberkiefer abgelöste bohnengrosse Knochenstück mit einer Zange aus, welches an den Jochbogen grenzte. Zugleich fand er, dass die innere und hintere Haut der Höhle, welche eine Fortsetzung der die innere Nase auskleidenden Haut ist, unverletzt sey; dass der verdorbene Knochen von der äussern Wand der Höhle losgegangen sey,

und dass die vordere sich in eine dünne Haut, in die sich schneiden liess, verwandelt habe. — Eine auf der Stirn gebildete Geschwulst liess auch Eiter in der Tiefe erkennen, welche ebenfalls geöffnet und in der Tiefe des Stirnbeins mit der Sonde ein ziemlich grosser von Knochenhaut entblöster Theil getroffen wurde, der nach vier Monaten sich auch losgelöst hatte, und nachdem die Wunde vergrössert worden war, ausgezogen wurde. Nach $1^1/_2$ Jahren sind beide Geschwülste langsam und nach und nach geheilt.

Zu bedauern ist, dass Weidmann über die Heilung nichts Näheres angab, namentlich ob ein vollständiger oder unvollständiger Knochenersatz statt gefunden habe; oder ob dieselbe ohne neugebildeten Knochenstoff erfolgte.

Von einem Knochenfrass der Gesichtsknochen erzählt Siebold,*) welcher von einem Leberabscess entstanden war, und bemerkt dabei, dass die Ursache desselben wahrscheinlich in dem Consensus des Kopfes mit der Leber zu suchen sey. Indessen ist nichts Näheres über das cariöse Ergriffenseyn der Gesichtsknochen angegeben.

Chir. Dr. Hahn in Stuttgart beobachtete einen mir freundlich mitgetheilten Fall einer Necrose des Unterkiefers, welcher in Folge eines den untern Theil der linken Gesichtshälfte befallenen *Erysipelas phlegmonodes* bei einer 23 Jahre alten Näherin entstanden war. Die Geschwulst des Gesichts verlor sich etwas durch die Anwendung

*) Salzburg. med. chir. Zeitung. 1792. B. 1. S. 388. Ebenso 1805. B. 3. S. 312.

trockener Kräuterkissen, dagegen entstanden aber im Unterkiefer tief sitzende bohrende Schmerzen, wesswegen die Kranke sich drei Backenzähne nach einander ohne Erfolg ausziehen liess. Nach mehreren Wochen bildete sich ein Abscess am Winkel des linken Unterkiefers, nach dessen Oeffnung stinkender Eiter zum Vorschein kam und der Knochen in einer ziemlich grossen Ausdehnung abgestorben gefunden wurde. Nachdem im Munde drei den ausgezogenen Zähnen entsprechende Fistelöffnungen durch einen hinreichend grossen Einschnitt vereinigt waren, konnte man, jedoch nicht ohne Mühe, ein $1^1/_2$ Zoll langes Knochenstück, welches die Fächer der drei hintersten Backenzähne enthielt, und die ganze Höhe des Unterkiefers hatte, ausziehen, worauf sich die Geschwulst beträchtlich verminderte, und die innere Wunde auch bald heilte. Allein die äussere Fistelöffnung blieb sich gleich, und von ihr aus fühlte man immer noch einen entblösten Knochen. Unterhalb dieser Fistelöffnung bildete sich einige Monate später ein kleiner Abscess, welcher mit der ersten Fistelöffnung in eine Oeffnung vereinigt wurde. Aus derselben entfernte man ein zwei Zoll langes Stück, welches von dem grössten Theil des Unterkieferastes gebildet war, und den untersten Theil des Kronenfortsatzes, den grössten Theil des Gelenkfortsatzes mit der vom Knorpel entblösten Gelenksfläche in sich begriff. Die Kranke war nun bald darauf ganz geheilt und der verlorene Theil des Unterkiefers hat sich wieder so ersetzt, dass die Person denselben wieder frei bewegen und selbst feste Substanzen kauen kann.

Acrel behandelte einen 18jährigen Jüngling, dem nach einer vorhergegangenen Noma an beiden Wangen alle weichen Theile zersört und endlich auch die Unterkinnlade in mehreren Knochenstücken ganz bis zum Gelenk hinauf, doch ohne ihre Fortsätze, abgesondert und ausgefallen war. Wieder Erwarten erzeugte sich aufs Neue eine Knochensubstanz gerade nach der Lage des vorigen Kiefers, doch ohne die Zähne. *)

Devers beschreibt in Desault's Journal de Chirurgie eine Necrose des Unterkiefers, deren Gelegenheitsursache eine Metastasis nach vernachlässigten Pocken war. Die bewegliche Necrose, die aus der ganzen einen Seite des untern Kiefers bestand, wurde ausgenommen. Die Kranke, ein zehnjähriges Mädchen, konnte sogleich den Kiefer bewegen, und nach acht Tagen verliess sie das Spital geheilt. **)

Dr. Schneider beobachtete einen Fall bei einem Schuhmacher, bei dem durch den Beinfrass nicht nur allein sämmtliche Zähne, sondern auch die Hälfte des Unterkiefers so verloren giengen, dass er ihm von Zeit zu Zeit blossliegende Stücke desselben hinwegzunehmen genöthigt war. Der verlorene Kiefer erzeugte sich nach und nach wieder neu, jedoch aber so, dass derselbe damit, weil er aber auch keine Zähne hatte, wieder gut beissen und die nöthigen Verrichtungen machen konnte. ***)

---

*) Voigtel Handb. d. pathol. Anatom. B 1. S. 201.

**) Salzburg. med. chir. Zeit. 1782. S. 38.

***) Beiträge zur pract. Heilkunde v. Clarus u. Radius B. 1. H. 2. S. 253.

Henkel sah ein Stück vom Winkel der Kinnlade bis ans Kinn sich absondern und so vollkommen wieder ersetzt werden, dass nicht die geringste Unförmlichkeit zurückblieb. *)

Dr. Merck beobachtete einen Beinfrass des untern Kinnbackens. Das angegriffene Knochenstück hatte sich abgelöst. **)

Schröder***) erzählt folgende Geschichte eines geheilten Beinfrasses am Unterkiefer:

Ein 40jähriger schwächlicher Jäger liess sich einen hohlen Backenzahn herausziehen, neben welchem sich eine Parulis vorfand, die sich aber von selbst öffnete, und wobei der Zahnhöhlenfortsatz cariös angegriffen war. Daraus entstand ein so schlimmes Knochengeschwür, dass späterhin zwei benachbarte, in ihrer Grundfeste verdorbene und ganz lose Backenzähne herausgenommen werden mussten, und sich vom Unterkiefer mehrere Stücke absonderten. Mit Rücksicht auf die Schleimschwindsucht, woran der Kranke schon seit mehreren Jahren litt, wurden demselben täglich zwei Drachmen *Assa foetida* mit Eigelb, Fenchelwasser und Syrup gegeben, worauf auffallende Besserung eintrat. Nur die Unterkieferdrüse blieb noch ein wenig geschwollen, und fieng acht Wochen darauf zu schwellen an. Damit kehrte an den nahen innern und äussern Theilen Entzündung und Eiterung ein. Als der Kranke eines Morgens auf

---

*) Voigtel pathol. Anat. B. 1. S. 201.

**) Salzb. med. chir. Zeitung 1805. Bd. 3. S. 327.

***) Sammlung selt. u. auserles. Beobacht. u. Erfahrungen deutscher Aerzte u. Wundärzte. v. Siebold etc. Bd. 3.

ein Stückchen weiss Brod biss, verspürte er ein Krachen im Munde. Bei der Untersuchung fand man den Unterkiefer gebrochen. Dieser ward sogleich in ein Tuch gebunden, und bald wurde die *Assa foetida* in Pillenform, bald das *Sem. phellandr. aquat.* nebst einer nährenden Diät zwei Monate lang fortgegeben. Darauf erfolgte endlich die Heilung, doch wurde der Unterkiefer wegen Substanzverlust etwas kleiner, so dass die Zähne der obern Reihe über jene des Unterkiefers hervorstehen. Die ganze Kur dauerte acht Monate.

Einen geheilten Fall von Knochenfrass der obern Kinnlade gibt Zahnarzt K. Schmidt an: *)

Ein aus zwei zusammengeflossenen Keimen widernatürlich doppelter Schneidezahn wurde bei einem jungen Manne wegen einiger Schmerzen so unvorsichtig herausgezogen, dass damit zwei beträchtliche Knochenstücke vom Oberkiefer folgten. Es erfolgte darauf ein schlimmes Geschwür, das zwei volle Jahre lang eiterte, weil der nahe Knochen angefressen war. Schmidt beförderte die Ab- und Aussonderung der verdorbenen Knochenstelle, und entdeckte endlich daselbst die Krone eines Zahns. Dieser wurde nach geschehener Erweiterung unter vielen Schmerzen herausgezogen. Des Tags darauf entdeckte man gegen Erwarten zwischen dem Gaumen und Zahnhöhlenfortsatze gerade in der Gegend, wo der vorige sass, einen kleinen noch im Fortwachsen begriffenen Gaumenzahn. Nachdem auch dieser herausgenommen worden war, so erfolgte erst eine vollkommene Heilung. —

---

*) Samml. selt. u. auserles. Beobacht. etc. v. Siebold. B. 3.

Auch Percy gedenkt mehrerer Beispiele, und erzählt namentlich einen Fall von Beinfrass der einen Hälfte der untern Kinnlade, welche sich wieder ersetzte. Ein angefressener Zahn, den man mit scharfen Mitteln reizte, und dadurch eine Fistel erzeugte, gab zum Beinfrasse der untern Kinnlade Anlass. Der Verfasser nahm nach und nach das Cariöse weg, das sich dann auch wieder ersetzte. *)

Besonders interessant und der Bemerkung werth ist die von Rezius beobachtete Geschichte eines krankhaften Ergriffenseyn sämmtlicher Knochen bei einem Kinde:

Ein zweijähriges Kind, das vorher völlig gesund gewesen war, verlor urplötzlich das Vermögen zu gehen, ward bettlägerig und starb nachher am Scharlachfieber. Rezius entdeckte an einigen Knochen von diesem Kinde eine Weichheit und Biegsamkeit; die Beinhaut war etwas verdickt und schwach geröthet. Bei einer nähern Untersuchung ergab sich, dass die sämmtlichen Knochen verdickt waren; beim Durchsägen fand man die normal gebildete ältere Knochenpartie in einer neuen Knochenformation eingebettet liegen, die eine fibro-cartilaginöse Substanz, welche dem knorpeligen Bestandtheile der Knochen glich, bildete. Die Rindensubstanz der älteren Knochen enthielt nur eine geringe Menge Knochenerde, welche aber in der neugebildeten Substanz gänzlich vermisst wurde. Uebrigens wurden gar keine andere Abnormitäten gefunden, als eine bedeutende

*) Med. chir. Zeit. Salzb. 1792. Bd. 2. S. 142.

Grösse des *Nerv. sympathicus*, dessen Ganglion sowohl als Nervenäste grösser und deutlicher ausgebildet gefunden wurden als gewöhnlich. *)

Saviard hat Gelegenheit gehabt, die Necrose einen grossen Theil der Schädelknochen zerstören zu sehen. Als der Schorf abgefallen war, bildete sich eine Narbe, die aber immer dünn blieb und durch die Bewegungen des Gehirns in Bewegung versetzt wurde. **)

Tillier beobachtete bei einem Knaben von acht Jahren einen Beinfrass des Unterkiefers, welcher nach einem Faulfieber entstanden war. Ein grosser Theil desselben wurde nach und nach mit den Zähnen zerstört und entfernt; aber auch so gut wieder ersetzt, dass der Kranke die härtesten Substanzen wieder beissen, ja selbst seine musikalischen Instrumente ungehindert wieder blasen konnte. ***)

Van Wy erzählt zwei Fälle von glücklicher Reproduction des Unterkiefers nach Beinfrass. Im einen Falle wurde einem 38jährigen Manne nach und nach die ganze Kinnbacke Stückweise ausgenommen. Im andern verlor ein 70jähriger Greis die halbe Kinnlade mit einem Mal. Doch war in beiden Fällen der neureproducirte so wie der verlorene Kiefer zahnlos. ****)

---

*) Med. chir. Zeit. Salzb. 1834. B. 1. S. 390.

**) Encyclopaedie der medic. Wissensch. v. Meissner und Schmidt. 1832. Bd. 9. S. 127.

***) Wiener'sche Beiträge zur pract. Arzneikunde etc. von Mohrenheim. 1783, Bd. 2. S. 253.

****) Blumenbach, medicin. Bibliothek 1784. B. 1. St. 4. S. 674.

Über

ursächliche Momente der Deformitäten der Füsse.

Für die Aetiologie der angeborenen Deformitäten der Füsse ist noch manche Lücke auszufüllen übrig, denn es herrschen darüber sehr diverse Meinungen; daher jede Beobachtung der Art, welche einiges Licht auf die Entstehungsart derselben verbreitet, als wichtiger Beitrag erscheinen dürfte.

Man hat die Klumpfüsse, oder überhaupt alle Missstaltungen der Füsse im Allgemeinen, in angeborene und erworbene eingetheilt. Die angeborenen betrachtet man als Folge einer gestörten Entwicklung, oder als einer bleibend überwiegenden Thätigkeit der Adductoren und Flexoren des Fusses, so dass sie die Verdrehung der Knochen bewirken. Worin nun aber diese gestörte Entwicklung oder überhaupt die Grundursache liegt, darüber sind die Meinungen theils verschieden, theils problematisch. Nachstehender Fall gibt einen wichtigen Beitrag zur Entstehungsweise dieser Deformitäten.

Es betrifft einen, bei *Fig.* 12. abgebildeten $4^1/_2$ monatlichen Foetus, dessen Abgang ich zu beobachten Gelegenheit hatte. Die Mutter, eine siebenunddreissigjährige gesunde Frau, hatte mit ihrem ersten Manne vier gesunde Kinder erzeugt und einen Abortus erlitten. Nach dem Tode ihres

Mannes blieb sie mehrere Jahre ehelos, pflegte aber hierauf eine Bekanntschaft mit einem dreissigjährigen ledigen Manne anzuknüpfen, von dem sie $4^1/_2$ Monate vor ihrem Ehebündniss geschwängert wurde. Am Tage ihrer Hochzeit, an welchem sie manches Unangenehme noch zu erfahren hatte, trat während einem Ausgange eine heftige Blutung ein, der nach einigen Stunden dieser Fötus folgte. Die kleine Placenta musste wegen fortdauernder Metrorrhagie entfernt werden. Bei der Besichtigung des Fötus erstaunte ich über die eigene Lage des linken Unterfusses, und fand bei genauerer Untersuchung, dass derselbe im Fussgelenk stark gebogen und in ein dickes Convolut von Membranen, welche vom Nabelstrang abgiengen, eingeschachtelt war. Diese Membranen bilden eine Art Fleischmasse am Ursprunge des Nabelstrangs, durch die derselbe durchgeht, und werden immer mehr dünner und durchsichtiger, je weiter sie sich der Umbiegung des Fusses nähern. Von dem äussern Theil dieser membranösen Ausbreitung geht eine Schichte um die Wade und heftet auf diese Art den umgebogenen Theil des Fusses an den Unterfuss. Vom Fussgelenk an bis zu den Zehen kann man den Fuss nicht weiter genau verfolgen, weil man sonst die festangehefteten Häute lostrennen und zerreissen müsste. Die Frau weiss sich keines etwa darauf beziehenden äussern Einflusses während ihrer Schwangerschaft zu erinnern.

Dieser Fall gehört unter diejenigen, wo eine mechanische Ursache die allmählige Entwicklung und Ausbildung des Fusses der ungeborenen Frucht hemmt und dadurch die erste Veranlassung wird

zu einer Missstaltung desselben. Man kann daher nicht in allen Fällen, wie Jörg, *) Duverney, **) Delpech ***) und Ramberg ****) unbedingt annehmen, dass die Knochen nur durch Muskelwirkung allmählig verdreht werden, sondern dass in solchen Fällen durch die Verdrehung der ohnehin im Embryo- und Fötus-Zustande weichen und nachgiebigen Knochen, gewiss erst secundär ein Missverhältniss der Muskulatur herbeigeführt wird, wie längst schon Brückner, †) Naumburg ††) und Scarpa †††) angenommen haben. Nur in den Fällen, wo eine dynamische Ursache zum Grunde liegt, wird primär ein Missverhältniss der Muskelthätigkeit statt finden. Weil nun aber die Ursachen der Verdrehungen der Füsse so mannigfaltig seyn können, so habe ich versucht, dieselben in folgendem Schema zusammenzustellen:

---

*) Jörg, über die Klumpfüsse und eine leichte und zweckmässige Heilart derselben. Leipz. 1818. S. 38.

**) A. a. O.

***) Die Orthomorphie in Beziehung auf den menschlichen Körper, oder anatom. pathol. Betrachtungen über die Ursachen, Vorbauung und Heilmittel der Hauptdeformitäten und über die wahren Grundsätze der orthopäd. Behandlung von J. Delpech. A. d. Franz. 1830. — Med. chir. Zeitung. 38 Ergänz. Bd. 23. Febr. 35. S. 241.

****) Theoret. pract. Handbuch d. Chirurg. v. J. N. Rust. 1831. Bd. 5. S. 484—485.

†) Ueber die Natur, Ursachen u. Behandl. der einwärts gekrümmten Füsse od. der sogenannten Klumpfüsse, v. Brücrner. Gotha 1796. S. 23—27.

††) Abhandl. von der Beinkrümmung. Leipz. 1796. S. 120.

†††) Chirurg. Abhandl. üb. d. angebor. krummen Füsse der Kinder. v. A. Scarpa. A. d. Ital. v. Malfatti. Wien 1804.

Die Haupteintheilung der Deformitäten der Füsse nach den Ursachen ist entweder die vor der Geburt entstandene Missbildung der Füsse, also im Uterus-Leben schon begründete Ursache; oder die Missstaltung verdankt ihre Entstehung verschiedenen, erst nach der Geburt einwirkenden Potenzen.

Die vor der Geburt sich entwickelten Verdrehungen der Füsse müssen nun aber in vielfachen Gründen gesucht werden; entweder war schon bei der ersten Entwicklung des Keims die Anlage zur weitern Ausbildung der Deformität, als ursprünglicher Bildungsfehler gelegt; oder im Laufe des Embryo- und Fötus-Lebens gab eine besondere Ursache Veranlassung zur Störung und Hemmung des Wachsthums der bereits normal schon gebildeten Füsse; wesswegen man erstere eine wahre angeborene Missstaltung, letztere eine während dem Uterus-Leben zufällig entstandene nennen kann.

In allen diesen Fällen können nun aber die Verdrehungen entweder anererbte seyn, oder aus dynamischen oder mechanischen Ursachen hervorgehen.

Die anerebten Missstaltungen der Füsse gehören zu den wahren Fehlern der ersten Bildung, und ihnen liegt eine erbliche Disposition zum Grunde. So sagt namentlich Brückner, *) dass die Verunstaltung der Füsse fortzuerben um so weniger zu bezweifeln sey, als wir bereits so viele Erfahrungen kennen, die eine ähnliche Fortpflanzung einer widernatürlichen Gestalt von den Eltern auf die Kinder beweisen. Richter **) erzählt einen Fall

*) A. a. O. S. 48.
**) Medicin. Bibliothek v. Blumenbach. Bd. 1. St. 4. S. 730.

von einem Officier, dem in seinen jüngern Jahren der kleine Finger der rechten Hand zerhauen und krumm geheilt worden war, und dessen Kinder, beiden Geschlechts, den kleinen Finger derselben Hand von Mutterleibe an ebenfalls krumm haben. Aehnliche Fälle von erblicher Anlage sind bekanntlich nichts Seltenes.

Die aus dynamischen Gründen erzeugte Deformität der Füsse können sowohl zu den ursprünglichen Bildungsfehlern, als zu den zufällig entstandenen der ungeborenen Frucht gezählt werden. Dahin gehören die vom Nervensystem aus vermittelten Einflüsse auf den Bewegungsapparat der Füsse, in welchen Fällen primär ein Missverhältniss der Muskelthätigkeit einzutreten pflegt. Delpech *) glaubt annehmen zu dürfen, dass in Folge eines Fehlers des Rückenmarks der Einfluss der Nervenkraft, (*l'innervation*) und mithin auch die Nutrition in der ganzen entsprechenden Hälfte geringer ist; dass aber die Wirkungen dieses Mangels an einer Stelle bedeutender seyn können, während sie übrigens etwas Harmonisches behalten, so, dass sie jedoch immer sehr markirt bleiben und sich nie vertilgen lassen. Daraus erklärt er nun die wegen Mangel an Ernährung und Ausbildung abnormen Verkürzungen der Muskeln und dadurch erfolgten Verdrehungen des Fusses. Auch Jörg legt diesem Uebel einen nervösen Ursprung bei.

Dass dieses Formgebrechen jedoch nicht so oft von einer Affection des Rückenmarkes auszugehen scheint, wie Delpech meint, lässt sich daraus er-

*) Med. chir. Zeitung. 38. Ergänzungsband S. 241.

klären, dass die Anwendung mechanischer Hülfsmittel bei weitem weniger glücklichen Erfolg hätte, als die Erfahrungen glücklich geheilte Fälle aufzuweisen vermögen; und dass denn doch die Beobachtungen nicht so gar selten sind, wo andere ursächliche Momente nachgewiesen werden können.

Auch lässt sich gegen die Ansicht Delpech's, „dass nur sehr selten ein Kind mit einem vollkommen ausgebildeten Klumpfusse geboren wird, dass vielmehr gewöhnlich zur Zeit der Geburt oder bald darauf die Fussspitze sich nach niederwärts neigt, und nach und nach die Achse dieses Theils ganz in die Richtung des Unterschenkels übergeht" sagen, dass diese Deformität ja schon bei mehreren Fötus gesehen worden ist, wie namentlich Rudolphi*) dergleichen von drei und vier Monaten gesehen hat. So erwähnt Brückner einen Fall bei einem Kinde, das mit einer Verdrehung des linken Fusses durch eine mechanische Ursache erzeugt, geboren wurde; ebenso Olivier, der bei einem neugeborenen Mädchen an beiden Füssen in hohem Grade ausgebildete Klumpfüsse mit einer eigenthümlichen Complication beobachtete, dessen Wesen weiter unten angegeben ist; so muss auch der von mir beobachtete Fall hier erwähnt werden. Der vielen Fälle nicht zu gedenken, wo man Kinder mit vollkommen ausgebildeten Verdrehungen des einen oder der beiden Füsse zur Welt kommen sieht.

Wohl ist es indessen möglich, dass wenn dieser Nerveneinfluss von einem Fehler des Rückenmarkes, da derselbe ja in jeder Entwicklungs-Epoche des

*) Theoret. pract. Handb. d Chirurg. v. Rust. B. 5. S. 485.

Embryo- und Fötuszustandes einwirken kann, erst in der letzten Periode des Fötuslebens erfolgt oder sich äussert, allerdings bei der Geburt eine weniger ausgebildete Missstaltung der Füsse des Kindes zur Folge haben, und diese dann erst später, nach der Geburt, vervollkommnet wird. Die Deformität der Füsse wird aber nach der Geburt um so ausgebildeter erscheinen, je früher diese Affection des Rückenmarkes bei der ungeborenen Frucht influirte.

Ferner ist zu den aus dynamischen Gründen erzeugten Missbildungen der Füsse die Annahme von Veiel *) anzureihen, der die Ursache der Hemmungsbildungen der Extremitäten in einer der Rhachitis ähnlichen Krankheit sucht, und meint, wenn dieselbe die Gliedmassen des Fötus in einer Periode befällt, wo sie noch wenig entwickelt sind, das weitere Wachsthum derselben gestört und ganz aufgehoben werde. Er gründet seine Annahme auf eine von ihm beobachtete eigenthümliche Beschaffenheit der Knochen, und auf den Umstand, dass schon Kinder mit rhachitischer Knochenverkrümmung auf die Welt kamen.

Ein weiterer zur Classe der dynamischen Ursachen gehöriger Einfluss des Nervensystems auf die Entstehung von Missbildungen der Füsse, ist die Affection der Einbildungskraft im schwangern Zustande. So lange wir nicht evidente Gewissheit über die Entstehung mancher Missbildungen haben, und so oft und viel Beispiele von gesteigerter

*) Ueber mangelhafte Bildung der Extremitäten von Dr. Albert Friedr. Veiel, mit einem Steindruck. Tübingen 1829. S. 27.

Phantasie schwangerer Frauen aufzeichnen, deren vorschwebenden Bilder auf das Uternsleben der menschlichen Frucht eine denselben analoge Productionsfähigkeit zu haben scheint, vermittelt durch die eigenthümliche Thätigkeit des Nervensystems, so bin ich geneigt, das Versehen schwangerer Frauen mit als eine Grundursache der Verunstaltungen der Füsse anzuerkennen.

Specielle Fälle von Deformitäten der Füsse, deren Grund in dem Versehen der Mütter gesucht wird, sind von Van der Haar, Dionis aufgezeichnet; ebenso erzählt Brückner von drei Müttern, welche sich versehen haben sollen. *)

Die im Uterus durch mechanische Potenzen sich ausbildenden Verdrehungen der Füsse des Fötus können nun auch Fehler der wahren ursprünglichen Bildung seyn, wenn die Ursache bereits schon beim Entstehen der Frucht einwirkte; — oder die Missstaltung entsteht erst im Laufe des weiteren Wachsthumes des Fötus durch eine zufällig einwirkende mechanische Ursache.

Wie bei der Formation der Frucht durch ein mechanisches Hinderniss ein einzelner Theil desselben in seiner Ausbildung von vorn herein ganz zurückbleiben und gehindert werden kann, lässt sich einsehen, wenn man bedenkt, dass die Natur so oft und viel in ihren Productionen varirt und manchmal etwas mehr erzeugt, was dem Andern in seiner Entwicklung schadet, oder Verbindungen durch Verwachsungen bewirkt, welche als Hemmungen normaler Bildungen erscheinen etc. Diess

*) A. a. O. S. 47.

beweiset nun der von mir beobachtete Fall, wo offenbar im ersten Entstehen, mit der Bildung des Nabelstranges zugleich durch einen gesteigerten Bildungstrieb, eine abnorme Production von Membrantheilen statt fand, welche ein Convolut bildeten, in das der Unterfuss aufgenommen, gleichsam gefangen wurde, und das mit demselben Adhäsionen und Umschlingungen erzeugte, wodurch eine Hemmung in der Fortbildung und eine Verdrehung des Fussgelenkes entstehen muss. Wie nun aber der Unterfuss von diesen Membranschichten hat aufgenommen werden können, oder mit ihnen Adhäsionen eingehen konnte, erkläre ich mir aus der Art der Bildung und des Wachsthums der Füsse der Frucht im normalen Zustand, wie es Osiander*) dargethan hat. Nach ihm geschieht nämlich das Wachsthum der Arme und Beine auf eine ganz besondere Art; zuerst kommen kleine Knötchen am wurmförmigen Körper hervor; aus diesem werden kleine Pfoten ohne Finger, endlich wachsen Finger hervor und mit diesen zugleich Ober- und Unterarme. Daraus sehe man, wie es möglich sey, dass Monstrositäten vorkommen, denen Ober- und Unterarme, Ober- und Unterschenkel mangeln, und Hände oder Füsse dicht am Leibe stehen. Wenn nämlich zu der Zeit, als Arme und Beine noch nicht gebildet, oder Hände und Füsse schon da sind, eine Störung im Wachsthum dieser Theile geschieht, wachsen zwar Hände und Füsse fort, aber was nachgebildet hätte werden sollen, kommt in Stillstand. — Die Füsse liegen erst mit

*) Med. chir. Zeit. Salzb. 1814. B. 4. S. 175.

den Flächen wie zusammengelegte Hände zusammen, kreuzen sich allmählig, und legen sich dann auf die Geschlechtstheile.

Indem nun also die Füsse sich bei ihrer Entstehung auf die Geschlechtstheile legen, und daher so ganz nahe am Nabelstrang liegen, so wird sich in dem von mir angegebenen Falle leicht einsehen lassen, wie der Unterfuss so in das sich gebildete Convolut mit hineingeflochten werden konnte.

Anders verhält es sich aber in den Fällen, wo zufällig eine mechanische Störung und Hemmung während dem Wachsthume des Fötus bei schon normal geformten Füssen eingetreten ist. Nach den Erfahrungen sind ohnehin alle Füsse der neugeborenen Früchte einwärts gebogen, krumm, die Zehen gegen einander gerichtet; (Osiander) *) ferner lässt sich an jedem sonst wohlgebildeten Fötus bis in die 17te Woche, und länger noch ein Missverhältniss zwischen dem Unterschenkel und Oberschenkel deutlich bemerken. (Wantzel) **) Wirkt nun eine zufällig entstandene mechanische Ursache so ein, dass die Ausbildung oder allmählige Entwicklung dieser Glieder dadurch gestört und gehemmt wird, so wird um so leichter ein Abweichen von der naturgemässen Gestalt und Lage entstehen, und daher bleibende Missbildungen der Füsse die Folge seyn; in welchen Fällen erst secundär ein Missverhältniss in der antagonistischen Thätigkeit der Muskulatur eintreten wird.

---

*) Med. chir. Zeit. Salzb. 1814. Bd. 4. S. 175.

**) Magazin für die Wundarzneiwissenschaft von J. Arnemann. Göttingen 1799. Bd. 2. St. 3. S. 275.

Die verschiedenen Ursachen anlangend, so werden zunächst die unregelmässigen Lagen des Fötus im Uterus gewiss nicht ohne Einfluss seyn auf die Entstehung der Missbildungen der Füsse, indem ihre freie Bewegung dadurch gehemmt werden kann. So fand Brückner *) bei einem Kinde nach der Geburt den Rücken des einwärts gedrehten linken Fusses so stark in die rechte Kniekehle gepresst und gleichsam eingepasst, dass man wirklich einige Mühe anwenden musste, um ihn herauszuziehen, und man konnte deutlich sehen, dass die Einpressung in die Kniekehle den Fuss verdreht hatte. Camper und Glisson leiten die Missstaltung der Füsse von einer fehlerhaften Lage des Kindes im Uterus ab, wodurch die Füsse gedrückt und mechanisch in ihrer Entwicklung gehemmt werden. **)

Van der Haar schreibt dieselbe einem Mangel des Raumes in Mutterleibe zu. ***) Schon Ambrosius Pareus †) nahm an, dass wenn die Mütter während ihrer Schwangerschaft oft mit übereinander geschränkten Beinen sässen, dadurch ein mechanisches Hinderniss in der Entwicklung der Füsse entstehe und Missbildungen derselben veranlasse.

Eine sehr interessante Beobachtung bezeichnet Olivier ††) bei einem neugeborenen Mädchen,

---

*) A. a. O. S. 45 — 47.

**) Theoret. pract. Handb. d. Chirurg. v. Rust. B. 5. S. 485.

***) Camper sur la meilleure forme des souliers IV. V. 1781. Brückner a. a. O. S. 27.

†) Wundarznei- und Arzneispiegel. Frankf. a.M. 1601. S. 949.

††) Notizen aus d. Gebiete d. Natur- und Heilkunde. von v. Froriep 1834. St. 7. Bd. 42. S. 109 — 110.

welches einen so hohen Grad von Klumpfuss mit Ulceration der Haut hatte, dass beide Füsse mit dem Fussrücken die vordere Fläche des Unterschenkels berührten. Auf der linken Seite fanden sich über dem äussern Knöchel, so wie in der Falte zwischen dem Fuss und Unterschenkel, zwei Hautgeschwüre mit grauem Grund und sehr rothen blutenden Rändern, und hatten das Aussehen einer frischen Verbrennung des zweiten Grades. Der rechte Fuss zeigte an der innern Seite und auf der ganzen Rückenfläche, so wie auf dem untern Drittheil der vordern Fläche des Unterschenkels einen graugelben Schorf, von einem sehr rothen und blutenden Entzündungshofe umgeben. Auch diese Hautveränderung hatte, wie die des andern Fusses, die grösste Aehnlichkeit mit einer frischen Verbrennung. Bei der Untersuchung bemerkte Olivier, dass die Füsse durch eine mässige Extension in ihre natürliche Lage zurückgebracht werden konnten.

Nach der Meinung von Olivier beweise dieser Fall einen besondern Nutzen der Amniasflüssigkeit. Er macht daher folgende Bemerkung: „Man weiss, dass der Mangel der Berührung mit atmosphärischer Luft auf der Haut unter gewissen Umständen eine Umwandlung dieser Hautstelle in eine Schleimhaut bewirkt; die Haut röthet, entzündet und erweicht sich; die Epidermis verschwindet, und die Oberfläche überzieht sich mit einer sehr reichlichen Ausschwitzung, welche dem die Schleimhäute schlüpfrig machenden Schleim vollkommen ähnlich ist. Diess sieht man in den tiefen Hautfalten an den Gelenken sehr fetter Kinder, so wie in Folge

aller Muskelcontracturen, kurz überall auf der Haut, wo die benannten Bedingungen eintreten. Nun scheint es mir nicht zu bezweifeln, dass die Amniasflüssigkeit auf die Körperoberfläche des noch im Uterus befindlichen Fötus eine Einwirkung ausübt, welche der der Luft auf den Körper des Kindes nach der Geburt ähnlich ist, indem dadurch die Aussenfläche der verschiedenen Theile des Körpers isolirt gehalten wird. Die Beobachtung, welche ich so eben mitgetheilt habe, beweist, dass eine fehlerhafte Stellung der Glieder des Fötus, wodurch die Haut der Einwirkung der sie beständig befeuchtenden Flüssigkeit beraubt wird, die Erweichung und Entzündung dieser Haut, während des Uteruslebens bedingen kann. Auf diese Weise entstehen ohne Zweifel auch die abnormen Verwachsungen, welche zuweilen mit gewissen Missbildungen verbunden sind.“

Was nun die erworbenen oder erst nach der Geburt sich ausbildenden Deformitäten der Füsse betrifft, so sind auch hier die Ursachen sehr verschieden. Im Allgemeinen kann man sie in dynamische und mechanische eintheilen.

Zu den dynamischen Ursachen gehören zunächst alle Dyskrasieen, welche überhaupt auch als Grundursachen aller Verkrümmungen betrachtet werden können; ebenso kann der Einfluss der Nerven, wodurch eine Störung in der antagonistischen Thätigkeit der Muskeln bewirkt wird, die Veranlassung seyn, wie es bei einer gewissen Schwäche bei lähmungsartigen Erscheinungen und Neuralgieen geschehen kann. Die nächste Folge davon ist nun aber, dass der Kranke den afficirten Fuss oft zu

lange einer einseitigen Lage aussetzt und so entsteht langsam eine Missstaltung derselben.

Die einwirkenden mechanischen Potenzen sind den Beobachtungen zu Folge vielfach verschieden. So können Verwundungen, Quetschungen, Geschwüre, verwöhnte, gezwungene Stellung der Füsse ohne vorhergegangenes dynamisches Leiden, übles Einwickeln und unpassendes Tragen der Kinder, (Pareus) ein zu frühzeitiges Stehen und Gehen derselben etc. (Heister) die Veranlassung seyn. So behandelte Jörg *) einen Klumpfuss an einem beinahe fünfzehn Jahre alten Knaben, der durch Schlag, zwar in den ersten Jahren seines Lebens entstanden ist, und bei welchem die Achilles-Sehne viel weniger als bei angeborenen angespannt ist. — Ebenso beobachtete er ein Mädchen, welche dadurch einen Klumpfuss bekam, weil sie wegen einem Geschwür auf der Fusssohle auf dem äussern Fussrande längere Zeit gieng. — Einen sogenannten Pferdefuss sah derselbe entstehen nach Auftreiben der Knochen, in Folge einer Verwundung der Fusswurzel durch den Stich eines Federmessers.

Auch Brückner **) bezeichnet einzelne Fälle der Art; so hat er eine Missstaltung des Fusses entstehen sehen in Folge der Pocken, welche lange Zeit an der Fusssohle eiterten und den Kranken hinderten, auf die Fusssohle aufzustehen. Derselbe gieng bloss auf dem äussern Rande des Fusses, und als die Sohle wieder heil war, war

*) Ueber Klumpfüsse und eine leichte und zweckmässige Heilart derselben. Leipz. 1818. S. 8.

**) A. a. O. S. 50 — 51.

dem Fusse die widernatürliche Krümmung nach innen schon habitnell geworden, und er konnte nicht anders, als auf den äussern Rand desselben auftreten. — Bei einem siebenjährigen Mädchen entwickelte sich eine Einwärtsdrehung des Fusses nach einem Hautgeschwür, das in Folge eines Fiebers in der Gegend des innern Knöchels entstanden war. Sie drehte nämlich des Schmerzes wegen den Fuss einwärts, wodurch die Haut in der Gegend des Geschwürs erschlafft wurde, und nach der Heilung der Fuss einwärts gerichtet zurückblieb. — Bei einem vierjährigen Mädchen beobachtete er eine Verdrehung des Fusses nach aussen, welche als Folge eines Falles auf die Erde im zweiten Jahre seines Alters zurückblieb.

Heidenreich *) bezeichnet einen Fall von Spitzfuss mit Hervortreibung des Sprungbeines der nach einer mit Verkürzung des Schenkels geheilten Caxarthrocace entstanden ist.

---

*) Orthopädie, oder Werth der Mechanik zur Heilung der Verkrümmungen am menschlichen Leibe. Berlin 1827. S. 232.

Erklärung der Abbildungen.

Fig. 1.

Ansicht der linken Seite des Kopfes.

1) Der vordere Theil vom Körper des Oberkiefers.
2) Vier noch ältere Zähne.
3) Drei neugebildete grosse Zähne.
4) Der ligamentöse Ersatz des abgegangenen linken Gaumenbeins.
5) Der ligamentöse Ersatz vom *Process. zygomat.*, eines Theils vom Backenbein, vom *Process. nasofrontal.*, vom Thränenbein; der *Superficies orbital.* und von der *Lamina papyracea* des Siebbeins.
6) Eine Oeffnung, durch welche die *Lamina papyrac.* im Leben abgegangen ist, und welche in die häutigen Zellen theils des noch übrigen *Antrum highmori*, theils des Labyrinths vom Siebbein führt.
7) Gegend der spurlos aus ihrer Verbindung verschwundenen Nasenbeine und theilweis ligamentöse Ersatz derselben.
8) Das bereits stark ergriffene Wangenbein, dessen *Process. maxillar.* getrennt ist.
9) Gegend des rechten mangelnden Infraorbital-Randes.
10) Der gänzlich krankhafte Unterkiefer, mit fünf älteren sichtbaren Zähnen.
11) Die, den vom Kinn bis an den Winkel abgegangenen Kiefertheil ersetzende sehr dicke ligamentöse Substanz.

Fig. 2.

Ansicht der rechten Hälfte des Kopfes.

1) Gegend, an welcher nur noch einzelne kleine Knochentheile vom Oberkiefer zu bemerken sind; wie *a*) ein Theil des *Process. palatin;* *b*) ein neugebildeter seitlich und auswärts gerichteter Schneidezahn; *c*) ein kleiner kranker älterer Schneidezahn; *d*) ein Theil vom *Planum orbitale;* *e*) Membran, welche die äussere Wand der rechten Nasenhöhle bildet; *f*) die *Concha infer.*, welche an dieser Membran und noch an einem kleinen Knochentheil hängt; *g*) der mangelnde Infraorbital-Rand, von dem aus *h*) eine Membran zu dem noch bestehenden Gaumenbein abgeht; *i*) ein Vacuum, welches durch diese zwei ebengenannten Membranen gebildet wird, und gleichsam das offene *Antrum highmori* darstellt.
2) Die zwei neugebildeten Zähne vom linken Oberkiefer.
3) Die Nasenbeingegend.
4) Ein Theil des ligamentösen Ersatzes der linken Seite.
5) Das Gaumenbein und *Process. pterygoid.* der rechten Seite.
6) Die rechte Seite des Unterkiefers winddornartig aufgetrieben.
7) Die linke Seite desselben mit der ligamentösen Masse.

Fig. 3.

Die vordere Ansicht des Kopfes.

1) Der vordere Oberkiefertheil mit den fünf älteren kranken und den drei neu gebildeten Zähnen.
2) Der ligamentöse Ersatz der bereits bei *Fig.* 1. genannten mangelnden Knochen.
3) Die Gegend der mangelnden Nasenknochen und ihr theilweiser ligamentöser Ersatz.
4) Die, die äussere Wand der Nasenhöhle bildende Membran, welche mit ligamentösen Ausbreitungen einen kleinen Theil des *Sinus maxillar.* darstellt.
5) Der mangelnde knöcherne und durch ein Ligament ersetzte Infraorbital-Rand.
6) Das Thränenbein, dessen vordere zerstörte Hälfte durch eine Membran ersetzt ist.

7) Der Unterkiefer, erscheint an der rechten Hälfte aufgetrieben und zerstört; dagegen sieht man an der linken Hälfte, welche vom Kinn bis zum Winkel gänzlich losgetrennt ist, ein dickes Ligament, das den Zusammenhang desselben sicherte.

Fig. 4.

Ein Theil vom Unterkiefer der linken Seite, welcher von aussen am Unterkiefer entfernt wurde, am 13. März 1833.

Fig. 5.

Ein Theil vom linken Unterkiefer, welcher am 28. März 1833 durch die Mundhöhle weggenommen wurde. An ihm bemerkt man *a*) den *Limbus alveolar.* und Zahnfächer; *b*) den *Process. zygomat.* *c*) die *Tuberas. maxillar.*

Fig. 6.

Der am 21. Aug. 1833 durch die Mundhöhle abgegangene Theil vom rechten Oberkiefer, an welchem bemerkt werden kann: *a*) der Alveolar-Theil mit den Zahnhöhlen, *b*) der *Process. zygomat.*, *c*) die *Tuberas. maxillar.*

Fig. 7.

Ein Knochentheil von der linken Unterkieferhälfte, der sich am 17. Sept. 1833 loslöste und an welchem *a*) der Alveolar-Rand bemerklich ist.

Fig. 8.

Zwei am 20. Febr. 1834 abgegangene Knochenstücke vom Kinntheil des linken Unterkiefers.

Fig. 9.

Die *Lamina papyracea* des Siebbeins der linken Seite; wurde am 20. März 1834. weggenommen.

Fig. 10.

Der *Process. nasofrontal.* vom rechten Oberkiefer.

Fig. 11.

Das linke Gaumenbein. Ausser diesen abgebildeten grösseren Knochen sind, wie aus der Krankengeschichte erhellt, noch eine Menge kleiner Theile und Zähne abgegangen, die alle abzubilden von keinem Interesse gewesen wäre, da sie nicht erkannt und unterschieden werden konnten. Ich bin aber im Besitze des Präparats sammt den einzelnen Theilen.

Fig. 12.

Abbildung des $4^1/_2$ monatlichen Fötus, dessen linker Unterfuss im Fussgelenk gebogen, und in einem am Ursprung des Nabelstranges gebildeten Convolut von Membranen aufgenommen ist.

Fig. 1.

Fig. 2.

Fig. 3.

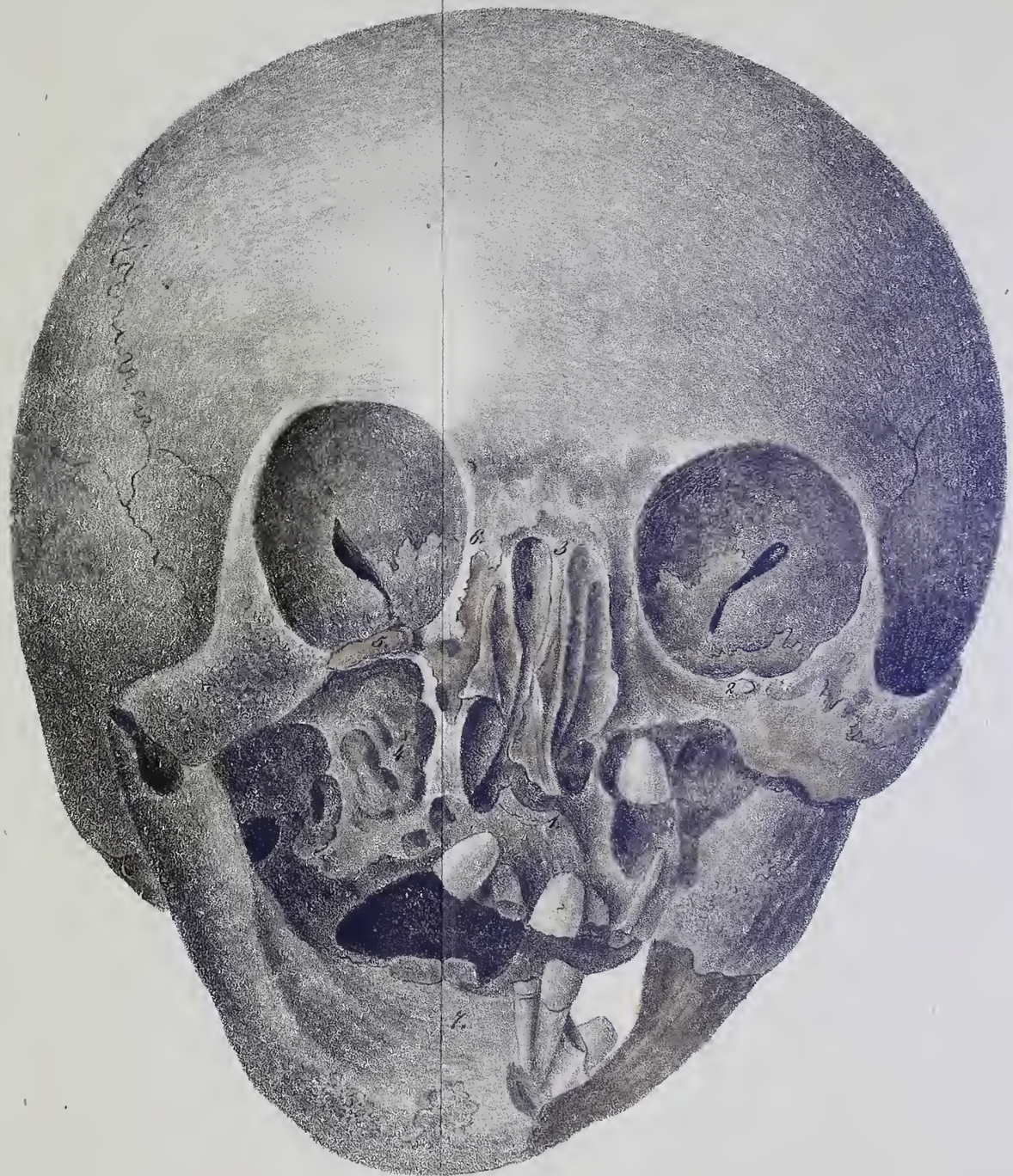

Fig. 4

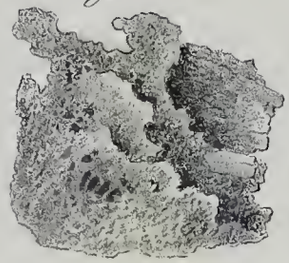

Fig. 5.

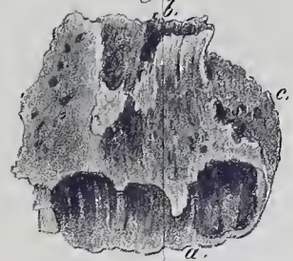

Fig. 6.

Fig. 7.

Fig. 8

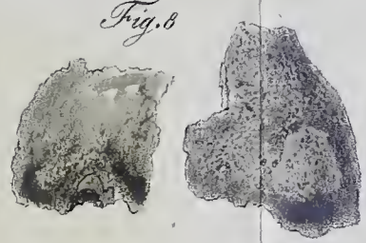

Fig. 9.



Fig. 10

Fig 11.

Fig. 12.